



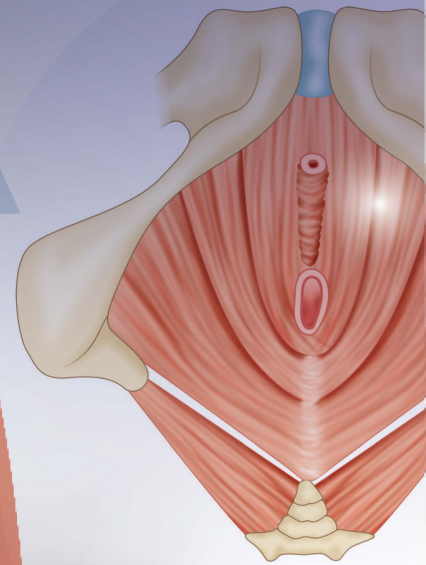
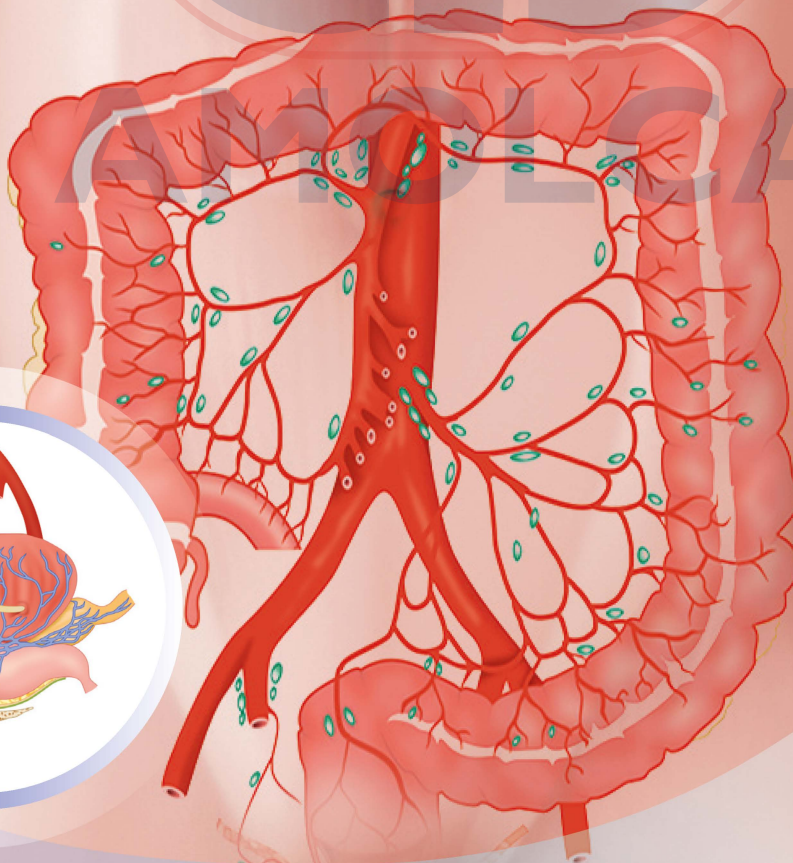
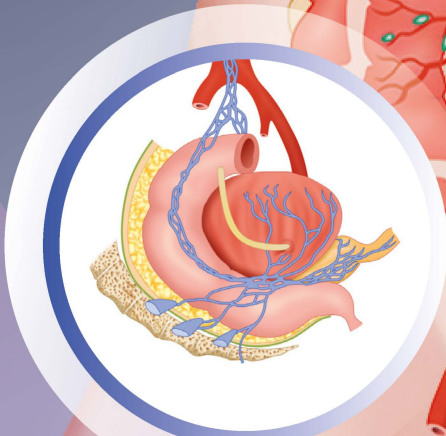
**Biblioteca
digital**

Incluye **e-Book**

TOMO 3 **2^a**
C. PALANIVELU EDICIÓN

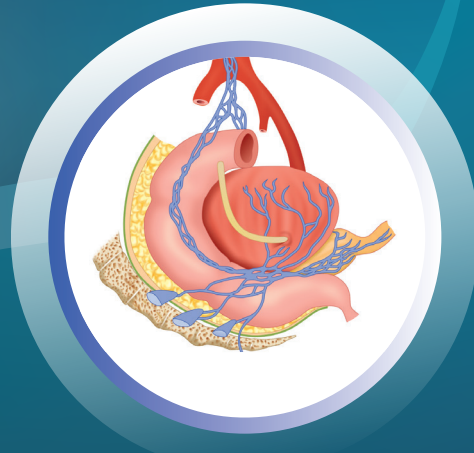EL ARTE DE LA CIRUGÍA LAPAROSCÓPICA

TEXTO DIDÁCTICO Y ATLAS.
CIRUGÍA COLORRECTAL




AMOLCA

2^a
EDICIÓN



TOMO 3

C. PALANIVELU

MS MCh FRCS FACS PhD DSc

Jefe de Cátedra, División de Gastroenterología Quirúrgica
y Cirugía de Mínimo Acceso
Director, Hospital GEM y
Centro de Investigación Coimbatore,
Tamil Nadu, India

EL ARTE DE LA CIRUGÍA LAPAROSCÓPICA

TEXTO DIDÁCTICO Y ATLAS
CIRUGÍA COLORRECTAL

2023

AMOLCA

Contenido

Tomo 1: Generalidades en cirugía laparoscópica

1. Historia de la cirugía laparoscópica	1
2. Instrumentación y sistemas de imágenes en laparoscopia	13
3. Anestesia para la cirugía laparoscópica	35
4. Esterilización y desinfección de los instrumentos laparoscópicos	47
5. Acceso al espacio laparoscópico	62
6. Aproximación tisular laparoscópica	73
7. Hemostasia laparoscópica	111
8. Configuración del quirófano laparoscópico	127
9. Diseño y disposición de las salas	130
10. Imágenes preoperatorias en la cirugía mínimamente invasiva	135
11. Laparoscopia diagnóstica: indicaciones, tuberculosis y adherenciólisis	152
12. Estadiaje laparoscópico del cáncer	175
13. Laparoscopia en el embarazo	186
14. Cirugía laparoscópica reoperatoria	201
15. Sistemas de extracción de especímenes en la cirugía laparoscópica	212
16. Complicaciones de la laparoscopia	225
17. Cirugía laparoscópica a través de incisión única	233
18. Cirugía robótica	251
19. Laparoscopia en cirugía pediátrica: práctica actual	259
20. Cirugía metabólica: conceptos actuales	264
21. Cirugía videotoracoscópica y timectomía	271
22. Cirugía de mínimo acceso de cabeza y cuello	279
23. Cirugía herniaria mínimamente invasiva: práctica actual	287
24. Entrenamiento en laparoscopia	297
25. Riesgos laborales para el cirujano laparoscópico	311
26. Documentación en cirugía laparoscópica	316
27. Entrenamiento laparoscópico para el personal de enfermería	325
28. Recuperación mejorada después de la cirugía	330

Tomo 2: Cirugía gastroesofágica

SECCIÓN 1: ESÓFAGO

29.	Anatomía del mediastino, esófago, hiato y diafragma	337
30.	Manejo laparoscópico de la acalasia del cardias	359
31.	Enfermedades por reflujo gastroesofágico	384
32.	Manejo laparoscópico de las enfermedades por reflujo gastroesofágico	392
33.	Reparación laparoscópica de la hernia paraesofágica	414
34.	Cirugía reoperatoria antirreflujo	430
35.	Manejo laparoscópico para la estenosis péptica del esófago	440
36.	Manejo toracoscópico o laparoscópico de enfermedades esofágicas benignas	446
37.	Manejo toracolaparoscópico del síndrome de Boerhaave	474
38.	Cuerpos extraños en el intestino anterior: abordaje mínimamente invasivo	482
39.	Lesiones corrosivas del esófago: abordaje mínimamente invasivo	497
40.	Cirugía mínimamente invasiva en el carcinoma esofágico: conceptos actuales	507
41.	Esofagectomía toracolaparoscópica de McKeown	523
42.	Esofagogastrectomía laparoscópica y anastomosis intratorácica (esofagectomía de Ivor Lewis)	546
43.	Esofagectomía transhiatal laparoscópica	566
44.	Complicaciones de la esofagectomía	572

SECCIÓN 2: ESTÓMAGO Y DUODENO

45.	Manejo laparoscópico de la enfermedad ulcerosa péptica	579
46.	Manejo laparoscópico de los tumores del estroma gastrointestinal	598
47.	Tumores neuroendocrinos gástricos y duodenales: abordaje mínimamente invasivo	617
48.	Abordaje mínimamente invasivo para cuerpos extraños en el estómago	623
49.	Lesiones corrosivas del estómago: abordaje mínimamente invasivo	633
50.	Manejo laparoscópico del vólvulo gástrico	644
51.	Manejo laparoscópico del síndrome del ligamento arcuato medio	654
52.	Duodenoyeyunostomía laparoscópica para el síndrome de Wilkie	658
53.	Resección duodenal laparoscópica en los tumores no ampulares	665
54.	Cirugía laparoscópica para la obesidad mórbida: conceptos actuales	676
55.	Cirugía mínimamente invasiva para el carcinoma gástrico: conceptos actuales	689
56.	Gastrectomía laparoscópica subtotal y total con linfadenectomía D2	710

SECCIÓN 3: POSTSCRIPT

57.	Consideraciones anestésicas en la esofagectomía toracoscópica	731
58.	Manejo posoperatorio precoz en la esofagectomía toracolaparoscópica	739
59.	Procedimientos paliativos en los cánceres del tracto gastrointestinal superior	744
60.	Robótica en cirugía gastrointestinal superior	748
61.	Esofagectomía toracolaparoscópica en la anatomía anormal (<i>situs inversus totalis</i>)	751
62.	Laparoscopia a través de incisión única en la cirugía gastroesofágica	754

Índice

II-1- II-10

Tomo 3: Cirugía colorrectal

63.	Introducción	765
64.	Anatomía laparoscópica aplicada del colon, recto y canal anal	776
65.	Cirugía colorrectal laparoscópica: estudios diagnósticos preoperatorios y estadiaje	792
66.	Cirugía colorrectal laparoscópica: evidencias	804
67.	Apendicectomía laparoscópica	821
68.	Laparoscopia en la obstrucción del intestino delgado	852
69.	Intususcepción	870
70.	Resección laparoscópica del divertículo de Meckel	881
71.	Manejo laparoscópico de la malrotación del intestino medio	892
72.	Manejo laparoscópico de la enfermedad inflamatoria intestinal: de Crohn y colitis ulcerosa	904
73.	Manejo laparoscópico del prolapso rectal	912
74.	Manejo laparoscópico de la hernia paraestomal	931
75.	Hemicolectomía derecha laparoscópica: IRETA con abordaje del proceso uncinado	938
76.	Hemicolectomía izquierda laparoscópica	955
77.	Resección anterior y resección anterior ultrabaja por vía laparoscópica	967
78.	Resección interesfinteriana laparoscópica con anastomosis coloanal	990
79.	Resección abdominoperineal laparoscópica	1009
80.	Colectomía laparoscópica total y subtotal	1024
81.	Proctocolectomía total laparoscópica con anastomosis ileoanal (bolsa en J)	1040
82.	Creación laparoscópica de estomas	1062
83.	Manejo laparoscópico del vólvulo sigmoideo	1070
84.	Reversión laparoscópica del procedimiento de Hartmann	1081
85.	Manejo laparoscópico de la fístula colovesical	1091

86.	Manejo laparoscópico de la enfermedad diverticular	1102
87.	Manejo laparoscópico de la fístula rectovaginal	1118
88.	Incisión única multipuerto: cirugía colorrectal laparoscópica	1129
89.	Microcirugía endoscópica transanal/cirugía mínimamente invasiva transanal	1145
90.	Procedimiento laparoscópico-endoscópico combinado en la cirugía colorrectal	1156
91.	Complicaciones de la cirugía colorrectal laparoscópica	1164

Índice

III-1- III-10

Tomo 4: Cirugía hepatopancreatobiliar

SECCIÓN 4: BILIAR

92.	Anatomía del sistema biliar: manejo laparoscópico de lesiones de los conductos biliares	1187
93.	Colecistectomía laparoscópica: indicaciones y manejo	1195
94.	Manejo laparoscópico de la colecistitis aguda	1224
95.	Manejo laparoscópico de la colelitiasis difícil	1239
96.	Colecistectomía laparoscópica en los problemas y manejo del hígado cirrótico	1275
97.	Colecistectomía subtotal modificada laparoscópica: indicaciones y técnicas	1282
98.	Lesión laparoscópica de conductos biliares y manejo	1292
99.	Tratamiento laparoscópico de la litiasis coledociana	1304
100.	Resección laparoscópica del quiste coledociano	1333
101.	Manejo laparoscópico del carcinoma de vesícula biliar	1356

SECCIÓN 5: HÍGADO

102.	Anatomía del hígado	1375
103.	Manejo laparoscópico de quistes hepáticos no parasitarios benignos	1392
104.	Manejo laparoscópico de la enfermedad hidatídica hepática	1399
105.	Manejo laparoscópico del absceso hepático	1430
106.	Transección parenquimatosa laparoscópica: técnicas e instrumentos	1432
107.	Hepatectomía menor laparoscópica	1438
108.	Resección hepática laparoscópica	1452
109.	Hepatectomía donante laparoscópica	1469
110.	Ablación por radiofrecuencia laparoscópica en cánceres hepáticos	1479

SECCIÓN 6: BAZO

111.	Esplenectomía laparoscópica	1491
112.	Esplenopexia laparoscópica	1510

SECCIÓN 7: PÁNCREAS

113.	Anatomía del páncreas	1521
114.	Papel de la laparoscopia en la pancreatitis aguda y sus complicaciones	1529
115.	Manejo laparoscópico de la pancreatitis crónica	1546
116.	Pancreatectomía distal radical laparoscópica	1561
117.	Pancreatectomía distal laparoscópica preservadora del bazo	1570
118.	Pancreatectomía mediana laparoscópica	1575
119.	Resección laparoscópica del proceso uncinado	1586
120.	Duodenectomía laparoscópica preservadora del páncreas	1592
121.	Procedimiento de Whipple laparoscópico	1601
122.	Manejo laparoscópico del páncreas anular	1633
123.	Conferencia Internacional sobre Resección Pancreática Laparoscópica "Declaraciones de la Conferencia de Coimbatore"	1640

Índice

IV-1- IV-10

AMOLCA

Resección anterior y resección anterior ultrabaja por vía laparoscópica

INTRODUCCIÓN

El cáncer colorrectal (CCR) es el tercer cáncer más común en el mundo y ocupa el sexto lugar en la India.¹ La carga que representa se ha incrementado de forma notable en algunos países asiáticos de economías desarrolladas como Japón, Corea del Sur y Singapur.² Si bien las tasas de incidencia ajustadas por edad en todos los registros del cáncer en la India están entre las más bajas del mundo, los datos hospitalarios y poblacionales reflejan las crecientes tasas de incidencia del cáncer rectal en todas partes de la India.^{3,4}

Para atender el problema de las mayores tasas de recurrencia después de una cirugía rectal, Miles combinó los abordajes radical y perineal para remover el mesocolon pélvico y la “zona de diseminación hacia arriba”.⁵ Sin embargo, incluso esto se asoció con una mala calidad de vida debido a que implica una colostomía permanente y un daño al plexo autónomo, que generan disfunción sexual y vesical⁶ y afectan la calidad de vida después de la cirugía.⁶⁻⁸ La introducción de las engrapadoras mecánicas hizo posible realizar resecciones y reconstrucciones más bajas, permitiendo al paciente tener un esfínter anal funcional y evitando una colostomía permanente.⁹

Heald y cols., introdujeron el concepto de la extirpación total del mesorrecto (ETM)¹⁰⁻¹³ que mejoró mucho el control local y la supervivencia. En esta técnica todo el mesorrecto que envuelve al recto se extrae con cuidado, preservando los nervios autónomos pélvicos e ingresando a un plano exangüe mediante disección cortante bajo visión directa de la pelvis verdadera, lo que reduce la incidencia de disfunción sexual y urinaria. Esto ha hecho que la ETM se haya convertido hoy en día en el estándar de atención para los cánceres rectales, reemplazando a las técnicas convencionales.

En los inicios de la resección abdominoperineal (1942), las disfunciones sexuales se presentaban en alrededor del 95 % de los pacientes.⁵ Luego, la preservación de los nervios incrementó la calidad de vida de los pacientes sometidos a cirugía por carcinoma rectal. Jones identificó la “destrucción de las fibras nerviosas simpáticas, incluyendo los nervios pélvicos espláncnicos” como causa de impotencia y concluyó: que “no conocía ninguna forma de prevenirla, si se va a realizar una opera-

ción radical para el cáncer”.¹⁴ En 1991,^{10,15} Enker introdujo el rastreo y preservación deliberada de los nervios autónomos junto con la ETM. Los cirujanos japoneses avanzaron, practicando técnicas de preservación nerviosa completa, parcial o unilateral con linfadenectomía ilíaca u obturadora y ETM. Hoy en día, las funciones sexuales masculinas como la erección y la eyaculación se mantienen con técnicas de preservación nerviosa.¹⁶⁻¹⁸

En 1991,¹⁹ Leroy realizó la primera ETM laparoscópica y desde entonces se han presentado muchos informes. La experiencia en la extirpación abierta del mesorrecto, las habilidades de sutura laparoscópica y la familiaridad en el uso de la laparoscopia en estructuras pélvicas profundas son factores importantes para el éxito de la cirugía. Gracias a la práctica quirúrgica en las cirugías laparoscópicas para afecciones colorrectales benignas y malignas, el autor y cols., han optado por ofrecer la extirpación del mesorrecto laparoscópica a pacientes con cánceres rectales bajos. Desde 1993, han realizado resecciones colorrectales laparoscópicas (resección anterior baja, resección anterior ultrabaja, anastomosis coloanal y resección abdominoperineal laparoscópica) y estandarizado la mayoría de estas técnicas para cirugías colorrectales laparoscópicas.²⁰

Aunque la cirugía sigue siendo la piedra angular del tratamiento para el cáncer de recto, la terapia combinada o multimodal junto con la quimioterapia y la radioterapia, ha conllevado a una disminución de la recurrencia local, mayor supervivencia libre de colostomía y a una mayor tasa de supervivencia general.

Este capítulo trata sobre los aspectos técnicos de la resección anterior baja laparoscópica, sus complicaciones, resultados y la experiencia del grupo. El abordaje estandarizado es la resección anterior baja laparoscópica para los tumores en los tercios superior y medio, y la resección anterior ultrabaja o anastomosis coloanal para los tumores en el tercio distal del recto.

PAPEL DE LAPAROSCOPIA EN EL CÁNCER COLORRECTAL

A fines de la década de 1980, después de aplicar con éxito la técnica laparoscópica para la colecistectomía, los cirujanos de todo el mundo procedieron a incorpo-

rar poco a poco los procedimientos mínimamente invasivos más avanzados, en particular para las cirugías colorrectales. En los años siguientes, la introducción de la ETM coincidió con el uso progresivo de la cirugía laparoscópica en pacientes con enfermedad colorrectal y fue el período en que se reportó, por primera vez, los abordajes laparoscópicos para el cáncer rectal,^{19,21,22} los que se consideran un desafío técnico mayor que las colectomías laparoscópicas. Múltiples ensayos controlados aleatorios [ensayo COST (*The Clinical Outcomes of Surgical Therapy Study Group*), ensayo Cirugía Colorrectal Convencional *versus* Asistida por Laparoscopia (CLASSIC, por las siglas en inglés de *Conventional vs. Laparoscopic Assisted Surgery in Colorectal*), ensayo Resección Abierta o Laparoscópica para el Cáncer Colorrectal (COLOR, por las siglas en inglés de *Colorectal Cancer Laparoscopic or Open Resection*) y estudio Comparación de Cirugía Abierta *versus* Laparoscópica para el Cáncer Rectal Medio o Bajo después de Quimiorradioterapia Neoadyuvante (COREAN, por las siglas en inglés de *Comparison of Open vs. Laparoscopic Surgery for Mid or Low Rectal Cancer after Neoadjuvant Chemoradiotherapy*) y metaanálisis], demostraron que la resección laparoscópica del cáncer rectal es segura, causa menos dolor posoperatorio, permite una recuperación más temprana y se asocia con una supervivencia libre de cáncer similar a la que se obtiene con la proctectomía abierta tradicional.²³⁻²⁸ Desde entonces, este procedimiento se ha convertido en el estándar de atención aceptado para los pacientes que requieren una amplia gama de operaciones de colon y recto.

Las ventajas de la laparoscopia como el retorno temprano de la función intestinal, reducción del dolor, menor discapacidad, hospitalización más corta y un mejor resultado estético, están comprobadas en el tratamiento de las cirugías colorrectales benignas. La cautela sobre su uso en tumores malignos del colon se ha ido reduciendo poco a poco con la publicación de resultados a largo plazo, que concluyeron que las cirugías con este enfoque son tan efectivas como las cirugías abiertas.²⁹ Al mismo tiempo, muchos ensayos demostraron la viabilidad y seguridad del abordaje laparoscópico para los tumores malignos colorrectales. Un estudio multicéntrico no aleatorizado en 4405 pacientes mostró tasas de supervivencia y recurrencia similares en los grupos abierto y laparoscópico; aunque en este último se evidenció una menor tasa de complicaciones y mejores índices de calidad de vida.²³

El ensayo CLASSIC que comparó la resección asistida por laparoscopia con la resección abierta no mostró diferencias en la recurrencia y supervivencia, aun cuando el seguimiento durante 5 años exhibió una mejor supervivencia (60,3 % *vs.* 52,9 %) en el grupo de laparoscopia, lo que no fue significativo desde el punto de vista estadístico.²⁴

Por su parte, los ensayos COLOR II demostraron que la resección en los cánceres rectales fue igual de

completa en el grupo laparoscópico y en el abierto. No obstante, el primero presentó menor pérdida de sangre, retorno más temprano de la función intestinal y una duración mayor de la cirugía.^{25,27}

El ensayo COREAN mostró mejores resultados a corto y largo plazo con el abordaje laparoscópico para los cánceres rectales inferiores y medios, incluso después de la quimioterapia y la radioterapia neoadyuvante.^{26,28} También en el popular ensayo ACOSOG Z6051 y en los ensayos AlaCaRT,^{30,31} se indicó que la resección fue igual de completa para los dos grupos en términos patológicos.

Una revisión Cochrane realizada por Vennix S y cols., que comparó la ETM laparoscópica y abierta para el cáncer rectal, también concluyó que ninguno de los abordajes es superior.³²

Varios autores han indicado que la resección anterior laparoscópica es factible, segura y preserva el esfínter, aunque en la actualidad en la mayoría de los ensayos aleatorios multiinstitucionales que abordan el manejo laparoscópico del cáncer colorrectal se ha excluido al cáncer rectal, debido a la complejidad de las técnicas tanto laparoscópica como abierta que se requieren.

PREPARACIÓN PREOPERATORIA

Una evaluación preoperatoria exhaustiva incluye examen físico, pruebas de función hepática, radiografía de tórax, antígeno carcinoembrionario (ACE), colonoscopia y TC de abdomen para descartar posibles metástasis a distancia. El grupo de Palanivelu se atiene al sistema de estadiaje TNM de AJCC. Los pacientes con estadios avanzados e infiltración de la próstata, vejiga, sacro y otros tejidos se remiten para someterse a quimiorradioterapia preoperatoria, ofreciéndose una resección anterior laparoscópica solo a los pacientes cuyos tumores se sitúan a 5 cm o más del borde anal. Esto se determina mediante tacto rectal y evaluación sigmoidoscópica.

La extirpación total del mesorrecto debe apuntar a los siguientes objetivos:

- Resección radical.
- Preservación del esfínter.
- Preservación de nervios autonómicos.

Todos los pacientes con cáncer en el recto medio e inferior son candidatos para la extirpación del mesorrecto con preservación del esfínter. En determinadas situaciones de riesgo donde no sea posible preservarlo, la resección abdominoperineal (RAP) puede ser la mejor opción.

Indicaciones

- El carcinoma de recto localizado que pueda extirparse es la indicación primaria para la resección

anterior baja (RAB) de mínimo acceso con ETM. Según la AJCC, el tumor rectal que puede tratarse con este procedimiento incluye las lesiones T1-T3, No-N2, es decir, los estadios I a III. En el cáncer rectal localizado y reseccable está destinado a ser curativo, aunque en algunas circunstancias se puede realizar como una resección paliativa.

- Gran pólipo rectal benigno que no pueda extraerse por vía endoscópica.
- Como parte de otro procedimiento de resección colónica para el tratamiento paliativo de la colitis ulcerosa y la enfermedad de Crohn.

Contraindicaciones

- Invasión tumoral dentro del complejo esfinteriano.
- Invasión tumoral dentro de la pared lateral de la pelvis, vejiga o próstata.
- Incontinencia fecal.
- Enfermedad M1 irresecable con pocos síntomas debidos al tumor rectal.
- Enfermedad cardiopulmonar grave que contraindique la cirugía laparoscópica.

Una ETM completa incluye:³³

- Ligadura alta de la arteria mesentérica inferior (AMI).
- Movilización completa de la flexura esplénica.
- División del colon a nivel de la unión sigmoides descendente.
- Disección cortante en el plano avascular dentro de la pelvis anterior, la fascia presacra y fuera de la fascia propia o fascia visceral envolvente.
- División de vasos linfáticos y hemorroidales medios en la parte anterolateral.
- Inclusión de toda la grasa pélvica y tejido linfático que se encuentran al menos 2 cm por debajo del nivel del margen distal.

Por lo general, los pacientes con cáncer rectal no metastásico localmente invasivo se tratan mejor mediante una resección radical, una forma de RAB o RAP. La resección anterior puede subdividirse en tres técnicas: alta, baja y ultrabaja. La alta casi siempre incluye una proctectomía parcial con anastomosis intraperitoneal, mientras que la baja involucra la movilización completa del recto y una anastomosis extraperitoneal. Por su parte, la ultrabaja se refiere a la transección del recto justo por encima del piso pélvico con una anastomosis en o por encima de la parte superior del músculo elevador del ano. En la anastomosis coloanal se considera la anastomosis en o justo por encima de la línea dentada. Sin importar si la resección es alta o baja, el tumor debe extirparse con márgenes proximales, distales y radiales satisfactorios.

Palabra de advertencia

Una diferencia importante entre la cirugía abierta y la laparoscopia radica en la toma de decisiones para los

cánceres rectales bajos. En las cirugías convencionales, si el nivel de la sección transversal distal es difícil de anticipar antes de la operación, el cirujano siempre puede intentar una disección pélvica de prueba y decidir si se preserva o no el esfínter durante el curso de la cirugía. Por su parte, la evaluación del nivel de transección distal es imposible durante la cirugía laparoscópica debido a la falta de sensación táctil. Por lo tanto, es imperativo que el tipo de cirugía a realizar (ya sea con preservación o extirpación del esfínter) se decida antes de la operación siempre que se considere realizar un tratamiento laparoscópico. Si hay alguna duda sobre la extensión distal del tumor durante la resección, se puede realizar una evaluación mediante una sigmoidoscopia perioperatoria y ultrasonido endorrectal, si hay disponibilidad.

EXTIRPACIÓN TOTAL DE MESORRECTO LAPAROSCÓPICA

Preparación preoperatoria

Para el autor, todos los pacientes deben someterse a un tacto rectal, colonoscopia, tomografía computarizada con contraste (TCCC) de abdomen y tórax, resonancia magnética (RM) de pelvis o ultrasonido endorrectal (USER) y ACE sérico, además de análisis de sangre de rutina y pruebas de función hepática.

El paciente es ingresado 1 o 2 días antes de la cirugía. Se deben realizar los chequeos preanestésicos de rutina y una evaluación de la función cardíaca y pulmonar. Un día antes de la cirugía se indica la preparación intestinal preoperatoria de rutina con polietilenglicol. A pesar de los resultados similares entre los pacientes que reciben preparación mecánica del intestino o no, se le administra a todos aquellos propensos a una anastomosis baja y a un estoma de derivación. Derivar una anastomosis baja con una columna de heces en el colon remanente parece ilógico, por lo que se prefiere proceder a la limpieza mecánica en todos estos pacientes. Asimismo, un terapeuta de estomas calificado debe marcar el sitio del estoma antes de la operación en aquellos con tumor rectal distal.

El paciente se mantiene en dieta absoluta desde antes de la medianoche, excepto por los medicamentos. Siempre se le da 1 g de eritromicina en tabletas el día antes de la cirugía junto con la preparación intestinal.

Profilaxis de trombosis venosa profunda (TVP): medias de compresión y heparina de bajo peso molecular la noche antes de la cirugía. Antibióticos preoperatorios: inyección de ceftriaxona/inyección cefazolina 1 g + inyección de ornidazol 500 mg, media hora antes de la incisión.

Configuración del quirófano: posición del paciente

El paciente se coloca en posición de litotomía modificada con las piernas aseguradas a la mesa de operaciones con velcro o correas de seguridad y acolchados para evitar lesiones por presión. Es crucial asegurar que los muslos estén alineados con el torso para evitar interferencias con los instrumentos laparoscópicos. Antes de comenzar, se inserta una sonda vesical, se realiza un tacto rectal y una proctoscopia rígida para vaciar el recto y se vuelve a evaluar la ubicación del cáncer rectal. Durante el examen bajo anestesia, se estima la afectación del esfínter anal, así como la respuesta tumoral a la quimiorradiación. Asimismo, se lava el recto distal con solución de Betadine antes de la incisión en aras de reducir la posibilidad de descamación tumoral. Los stents ureterales se consideran cuando hay tumores grandes, voluminosos y superiores o lesiones inflamatorias.

Posicionamiento instrumental

El monitor primario se coloca en el lado izquierdo del paciente más o menos a nivel de la cadera. La consola de la enfermera instrumentista se ubica en el lado derecho de la mesa de operaciones o entre las piernas. El cirujano principal se sitúa en el lado derecho del paciente con el cirujano de cámara parado a su lado derecho y el primer asistente en el extremo de la cabeza del paciente, de forma tal que se pueda mover hacia el lado izquierdo si es necesario.

Posición de puertos

- Se crea el neumoperitoneo con la aguja de Veress, a través del sitio del puerto umbilical. Se coloca un puerto paraumbilical derecho de 10 mm para la cámara.

- Se realiza la laparoscopia diagnóstica para evaluar el hígado, la superficie peritoneal, el intestino delgado, el intestino grueso, el mesenterio y el epiploon. Cualquier líquido libre presente se envía para examen de anatomía patológica para evaluar si contiene células tumorales.
- Primero se inserta un puerto de 5 mm y más tarde uno de 12 mm en el cuadrante inferior derecho de 2-3 cm medial y superior a la EIAS.
- Se fija un puerto de 5 mm en el cuadrante superior derecho, al menos la anchura de una mano por encima del puerto del cuadrante inferior.
- Se afianza uno de 5 mm en el cuadrante inferior izquierdo.
- Se coloca el de 5 mm en el cuadrante superior izquierdo para la retracción y movilización de flexura esplénica.
- Se encaja el suprapúbico de 5 mm en la línea media para la retracción de la vejiga/útero (Fig. 77.1).

Técnica

Exploración de la cavidad peritoneal

La cavidad peritoneal se evalúa de forma exhaustiva para detectar si hay metástasis a distancia en el hígado, superficie peritoneal e intestino delgado. La evaluación de la pelvis continúa en la parte superior del abdomen y, si existen, se lisan las adherencias secundarias a cirugías previas.

División del pedículo mesentérico inferior (abordaje medial a lateral)

El lado izquierdo del paciente se eleva para permitir que el intestino delgado descienda fuera de la pelvis. El ángulo crítico de Trendelenburg más allá del cual el intestino delgado cae fuera de la pelvis varía de perso-

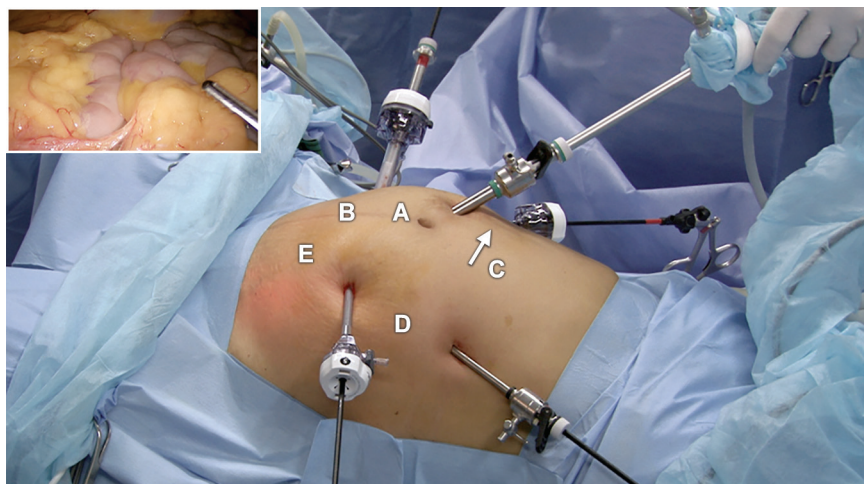


Fig. 77.1: Posición de los puertos. (A: puerto de 10 mm a la derecha del ombligo para la cámara; B: puerto de trabajo derecha de 10 mm en la región ilíaca derecha; C: puerto de trabajo izquierdo de 5 mm en la región lateral derecha; D: puerto subcostal izquierdo de 5 mm para la retracción del colon sigmoides; E: puerto lumbar izquierdo de 5 mm para la retracción y trabajo).

na a persona. El segundo asistente, posicionado cerca del hombro izquierdo del paciente, retrae el ápex del sigmoides hacia arriba y a la izquierda. Se identifica el promontorio sacro y se incide el peritoneo que lo cubre en la cara medial del mesosigmoides. Se abre una ventana sobre la AMI, entre el mesocolon y la fascia de Toldt. Se identifican el uréter izquierdo y los vasos gonadales que se preservan con cuidado durante esta fase de la disección. Una vez que se identifica el origen del pedículo mesentérico inferior, se incide y esqueletiza el peritoneo sobre su cara anterior. La incisión se extiende aún más sobre el pedículo hasta el nivel de la flexión duodenoyeyunal. Los vasos se liberan lejos del retroperitoneo y de los nervios autonómicos presacro, usando disección roma y bisturí armónico. Se localiza el uréter debajo del pedículo mesentérico inferior, que puede encontrarse justo en lo profundo del peritoneo parietal y medial a los vasos gonadales. La disección se continúa hasta el origen de la AMI, que se define y divide con cuidado mediante una ligadura alta proximal a la arteria cólica izquierda. La grasa mesentérica se disecciona del vaso para esqueletizar

la arteria por completo. Se prefiere usar un clip antes de dividir los vasos con el bisturí armónico o LigaSure. Antes de la separación es esencial asegurar que el uréter no esté adherido a la superficie posterior del mesenterio a lo largo de todo su curso y que los nervios hipogástricos estén libres de la AMI cerca de su origen. La VMI se identifica de manera similar entre el duodeno y la AMI, que transcurre en paralelo con la aorta a nivel de la base del mesenterio del colon izquierdo. Se disecciona y divide con clips, justo inferiores al páncreas a nivel de la flexura DY. La VMI se encuentra cerca de la rama ascendente de la arteria cólica izquierda. Como se encuentra una arteria cólica izquierda accesoria en esta región en el 15-20 % de los casos se debe tener cuidado para evitarla. Después de dividir los vasos en el origen de la arteria, se desarrolla el plano entre el mesenterio descendente del colon y el retroperitoneo en sentido lateral hacia fuera y hacia la inserción lateral del colon y se disecciona el intestino en la parte superior con respecto a la superficie anterior de la fascia de Gerota hacia arriba hasta la flexura esplénica (Figs. 77.2 a 77.4).

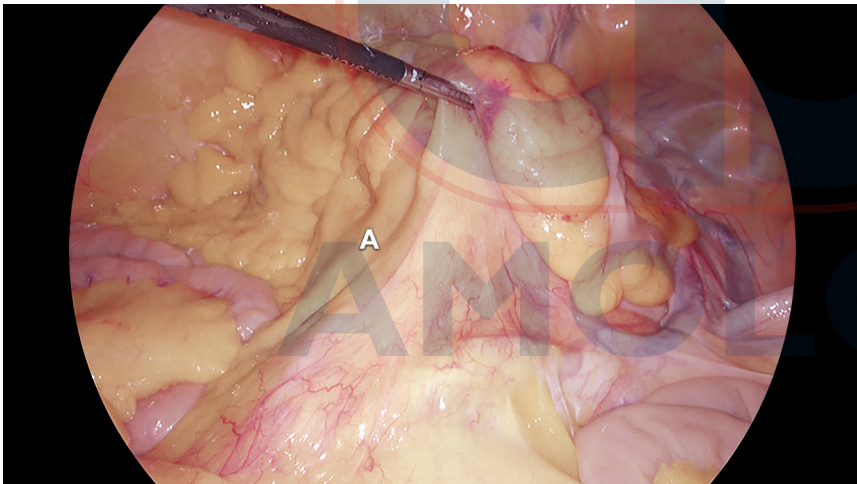


Fig. 77.2: Exposición del mesenterio de sigmoides desplazando el intestino delgado hacia la cavidad abdominal superior derecha. (A: mesenterio del sigmoides).

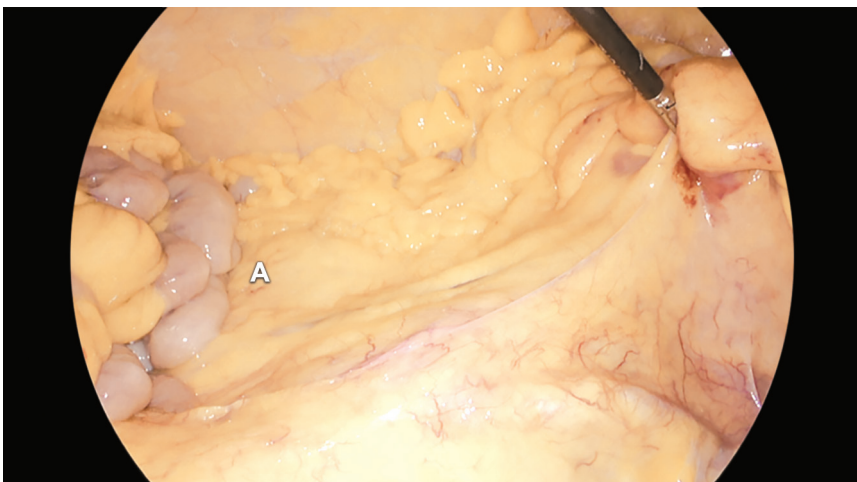


Fig. 77.3: Exposición de mesenterio del sigmoides y del colon desplazando el intestino delgado hacia la cavidad abdominal superior derecha. (A: mesenterio del colon descendente).

Movilización de medial a lateral del colon descendente, flexura esplénica y colon transverso

Después de la ligadura, el plano de disección prosigue desde la cara medial a lateral, avanzando hacia la pared parietal lateral entre el mesocolon y la fascia de Toldt. Para ayudar con esto, se ejerce una tracción adecuada del mesenterio desde el puerto lumbar izquierdo. Una vez que se ingresa al plano exacto, la disección se realiza en forma de tunelización, tanto craneal como caudal, manteniendo la inserción lateral del colon a la pared parietal. Se rastrea el recorrido de los vasos gonadales y se preserva por completo el uréter durante esta fase de disección.

Se debe tener mucho cuidado cuando se separa la inserción mesentérica de la flexura esplénica debido al riesgo de lesionar los vasos marginales del colon izquierdo. La identificación del borde inferior del pán-

creas es el límite de la disección craneal. A continuación, se incide la inserción peritoneal lateral con respecto al sigmoides hasta el nivel de la flexura esplénica (Figs. 77.5 a 77.9).

Movilización de las inserciones laterales de colon descendente y rectosigmoides

El cirujano sostiene la unión rectosigmoidea con la mano izquierda y la lleva hacia el lado derecho del paciente. Esto permite que se vean las inserciones laterales del colon sigmoides y puedan dividirse con el bisturí armónico. Una vez que se abre este lugar, se ingresa de inmediato al plano previo creado mediante disección retroperitoneal. Ahora la disección continúa a lo largo de la línea blanca de Toldt hacia la flexura esplénica. Con tracción y contracción adecuadas, el mesenterio del colon izquierdo se disecciona y libera del

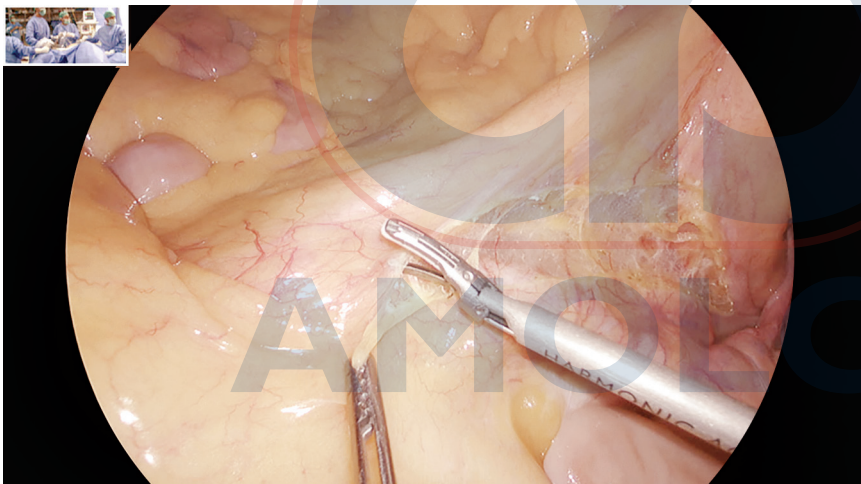


Fig. 77.4: Incisión en el mesenterio comenzando a nivel de la unión rectosigmoidea y que se extiende hacia la flexura duodenoeyunal.

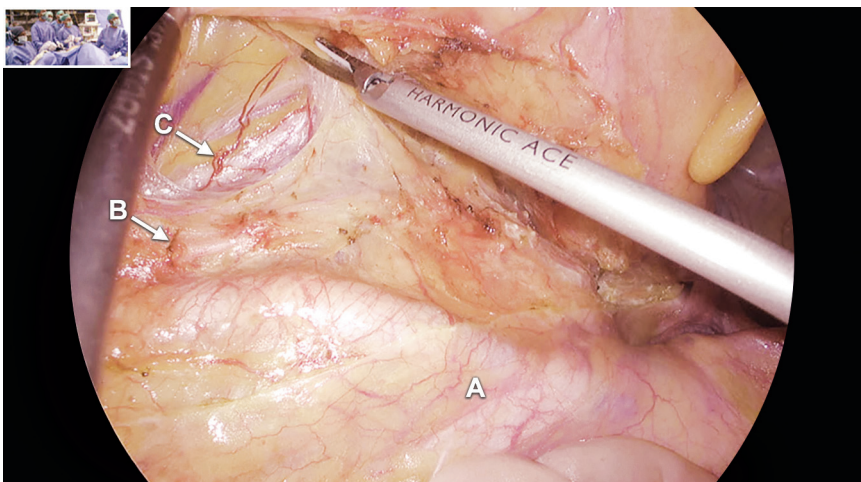


Fig. 77.5: Se está realizando una disección medial a lateral. El mesenterio se separa de su fijación posterior. Se ve el uréter izquierdo. (A: arteria ilíaca común derecha; B: nervio autonómico; C: uréter izquierdo).

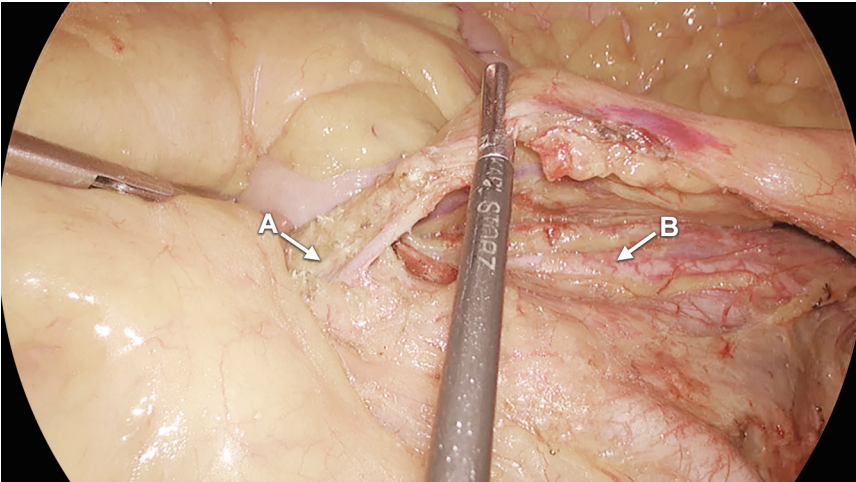


Fig. 77.6: La arteria mesentérica inferior se disecciona hasta el nivel de su origen. (A: arteria mesentérica inferior; B: uréter izquierdo).

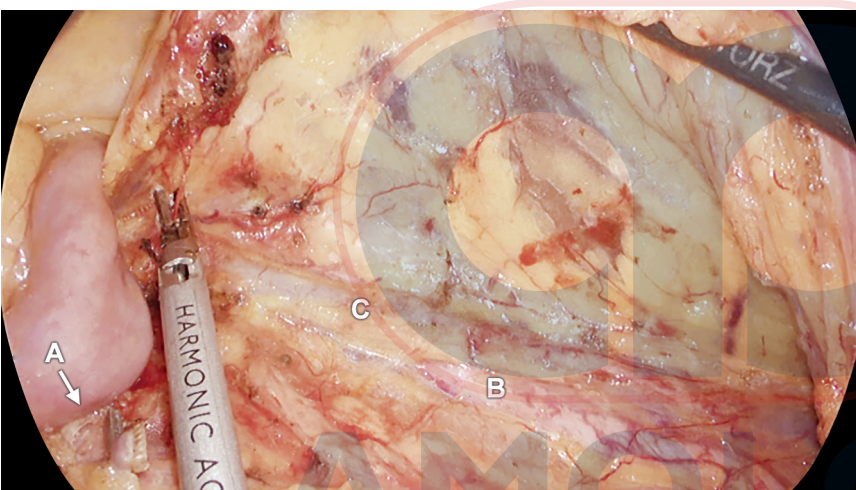


Fig. 77.7: La arteria mesentérica inferior se clipea y divide. La vena mesentérica inferior se está diseccionando. Se ve el uréter izquierdo y los vasos gonadales izquierdos; se evidencia una capa delgada que cubre el uréter y el vaso gonadal. (A: arteria mesentérica inferior dividida; B: uréter izquierdo; C: vasos gonadales izquierdos).

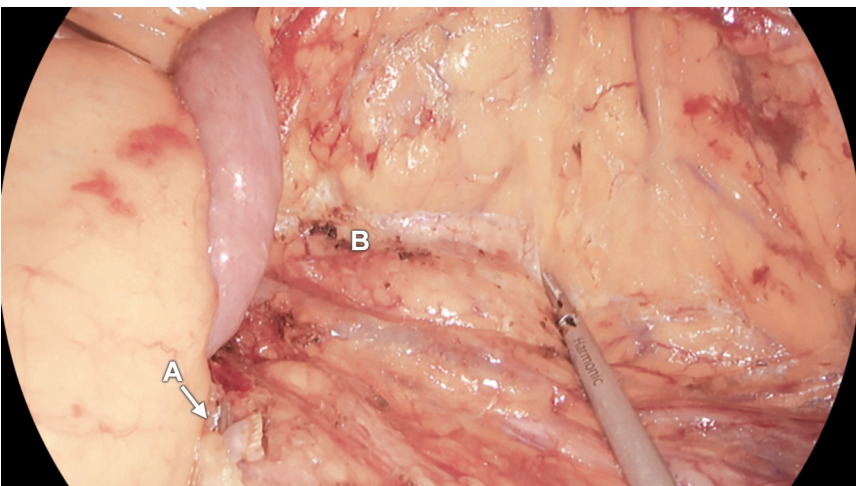


Fig. 77.8: Continuación de la disección medial a lateral. Se ve la fascia de Gerota del riñón izquierdo. (A: arteria mesentérica inferior dividida; B: riñón izquierdo).

AMOLCA

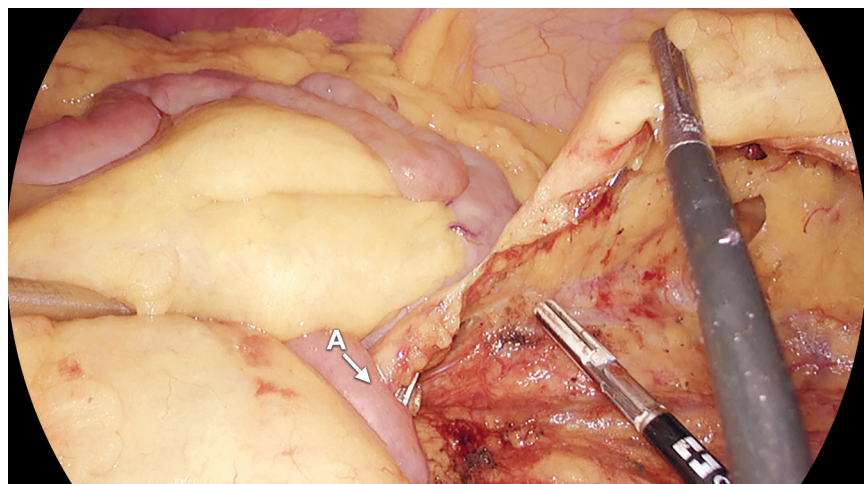


Fig. 77.9: División de la vena mesentérica inferior. (A: vena mesentérica inferior dividida).

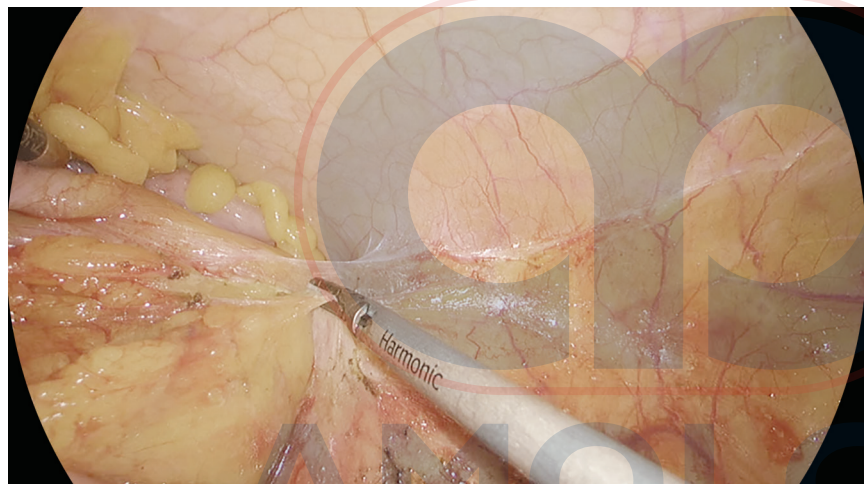


Fig. 77.10: Disección de la inserción lateral del colon.

retroperitoneo hasta la cola del páncreas. De esta manera se liberan las inserciones laterales y cualquier inserción posterior remanente, haciendo que el colon izquierdo y el sigmoides se ubiquen en la línea media.

Flexura esplénica y movilización del colon transverso

La flexura esplénica y el colon izquierdo deben moverse en todos los casos de extirpación de mesorrecto con preservación del esfínter para lograr una anastomosis sin tensión. La división de los ligamentos esplenocólico y retrocólico libera la flexura esplénica. La porción gastrocólica del epiplón mayor en su extremo izquierdo y la inserción del mesocolon transverso al borde inferior del páncreas se liberan por separado. Los vasos marginales del colon se protegen manteniendo

do el nivel de la división en el borde inferior del páncreas. Es fácil realizar esta parte del procedimiento parándose entre las piernas del paciente y usando los puertos inferiores izquierdos.

El colon descendente, la flexura esplénica y el colon transverso distal se movilizan por completo al terminar esta fase, lo que ayuda a obtener una longitud adecuada del segmento colónico proximal para una anastomosis sin tensión a nivel del piso pélvico (Figs. 77.10 a 77.14).

Disección pélvica

Es durante esta fase que se aprecia la posición de la cámara en un punto por arriba y a la derecha del ombligo. Si el puerto de la cámara estuviera en una posición umbilical o subumbilical, el recto movilizado os-

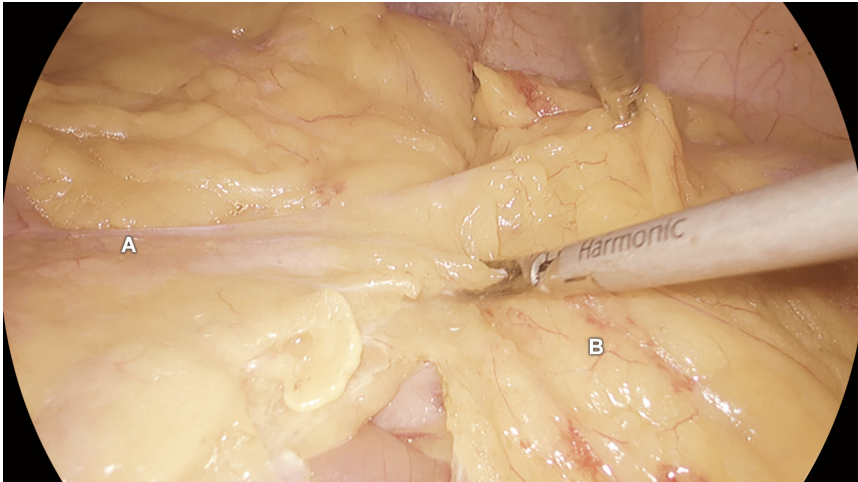


Fig. 77.11: Disección de la inserción del mesocolon transverso con respecto al borde inferior del páncreas. (A: páncreas; B: mesocolon transverso).

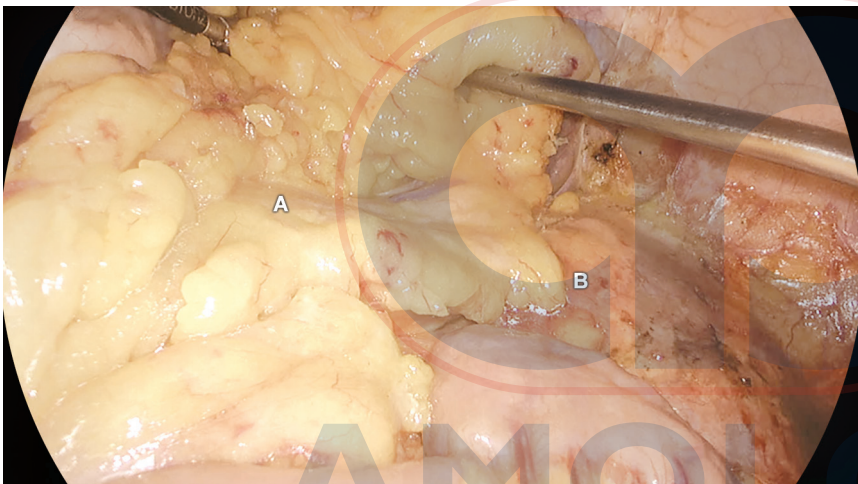


Fig. 77.12: Finalización de la movilización del colon transverso distal y flexura esplénica. (A: páncreas; B: riñón izquierdo).

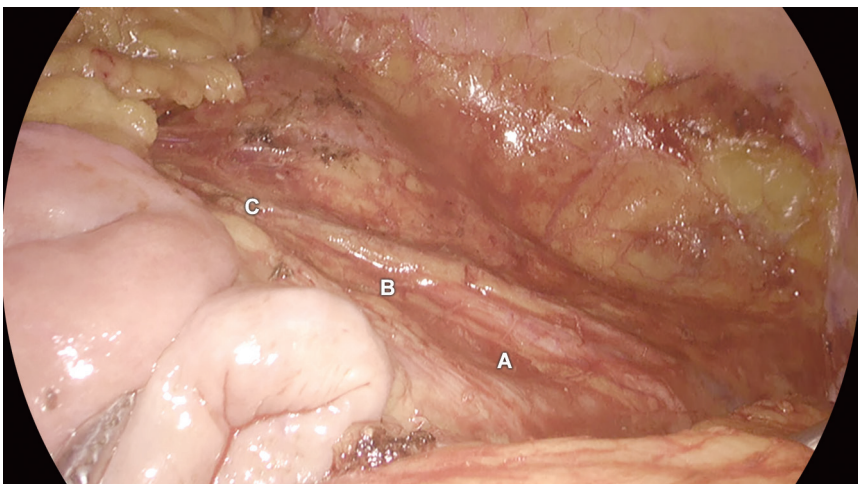


Fig. 77.13: Finalización de la movilización del colon descendente y sigmoideos. El colon se retrae en sentido medial y el área disecada se muestra en esta imagen quirúrgica. (A: uréter izquierdo; B: vasos gonadales izquierdos; C: riñón izquierdo).

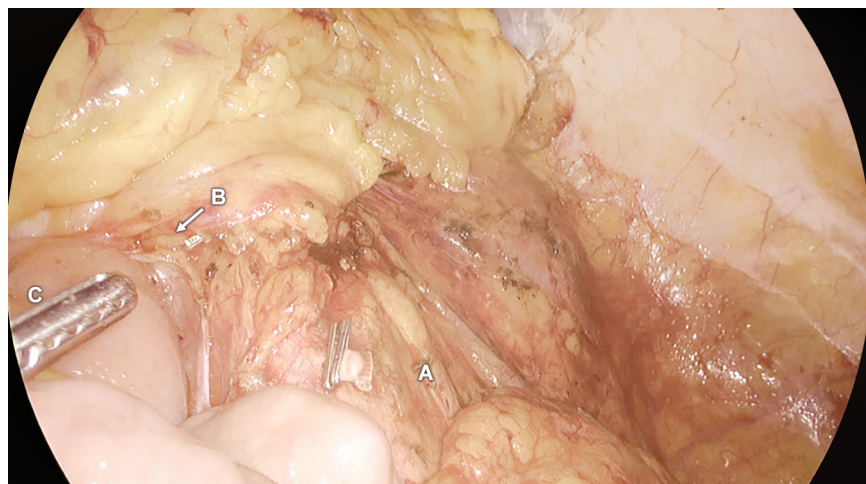


Fig. 77.14: Finalización de la movilización del colon y sigmoides. El colon se retrae en dirección medial y el área disecada se muestra en esta imagen. (A: arteria mesentérica inferior dividida; B: vena mesentérica inferior dividida; C: flexura duodenoyunal).

curecería por completo el campo de visión cuando se levanta fuera de la pelvis. El papel del asistente de cámara durante la disección pélvica es crucial. El endoscopio de 30° debe usarse hasta su máximo potencial ajustando su ángulo. Esto es primordial cuando hay un tumor voluminoso en un paciente masculino con un gran mesenterio debido a que el recto movilizado llena toda la pelvis. El trócar de la cámara en el lado derecho del ombligo ayuda a resolver este problema.

La disección pélvica comienza con la identificación del plano avascular de Heald, un espacio potencial que se encuentra entre la capa parietal (fascia presacra) y visceral (fascia *propria*) de la fascia pélvica, de suma importancia en la ETM.

Se incide el peritoneo que recubre el promontorio sacro y se continúa la incisión en sentido distal a lo largo del lado derecho del recto hacia la pelvis. Se retrae el mesosigmoide hacia la izquierda y se ingresa al plano mediante disección cortante con bisturí armónico. Con los sistemas de imágenes avanzados y la ampliación, es casi imposible pasar por alto este plano de disección. En este punto, el plexo autonómico pélvico (o plexo hipogástrico superior) y los nervios hipogástricos izquierdo y derecho emergen *sagitalmente* por debajo del nivel de bifurcación de la aorta. Se bifurcan por debajo del promontorio y se dirigen en sentido distal hacia las vesículas seminales. La tracción anterior sobre el recto puede ejercer un efecto de carpa sobre el plexo del nervio autonómico pélvico, lo que ayuda en su identificación y preservación. Se realiza la incisión peritoneal en el lado izquierdo del recto y se continúa en dirección distal hacia la pelvis. Ambas incisiones se unen hasta las reflexiones anteriores para formar una U (pliegue retrovesical en los varones y pliegue retrovaginal en las hembras) (Fig. 77.15).

Movilización posterior

A continuación, la disección posterior continúa dentro de la pelvis justo por encima de la fascia *propria* y lo más bajo posible, lo que ayuda en la disección lateral y anterior subsecuente. Se usa el bisturí armónico para desarrollar el plano posterior lo más distal que se pueda y, en la lateral, a lo largo de las paredes adyacentes de la pelvis en un movimiento semicircular de la línea media que siga la curvatura de la pelvis. Se tiene cuidado extremo de identificar y proteger los nervios hipogástricos derecho e izquierdo durante esta maniobra. Se puede identificar la cara posterior del mesorrecto y se prosigue con la disección en este plano avascular hacia el piso pélvico.

Múltiples proyecciones de la fascia adelgazada se extienden desde la parte posterior de la fascia parietal hacia la fascia mesorrectal visceral. Estas son las fibras sacrorrectales, que se dividen en el nivel S4 para ingresar al piso pélvico que endereza el recto con respeto a la curvatura del sacro. Los elevadores ahora se despejan en ambos lados. La división del rafe de la línea media completa la disección posterior. Usando este abordaje el recto se alarga hasta tener 4,5 cm.

Movilización medial y lateral

A través del laparoscopio, la disección más difícil es la movilización lateral y anterior (segmento medial del plexo del nervio autonómico pélvico y sus ramas ingresan a través del ligamento lateral). Este se compone de fascia pélvica engrosada y contiene la arteria rectal media entre sus capas. Estos ligamentos se dividen con bisturí armónico, no en su origen sino en su porción medial para preservar los nervios pélvicos. El peritoneo se separa en el lado derecho del

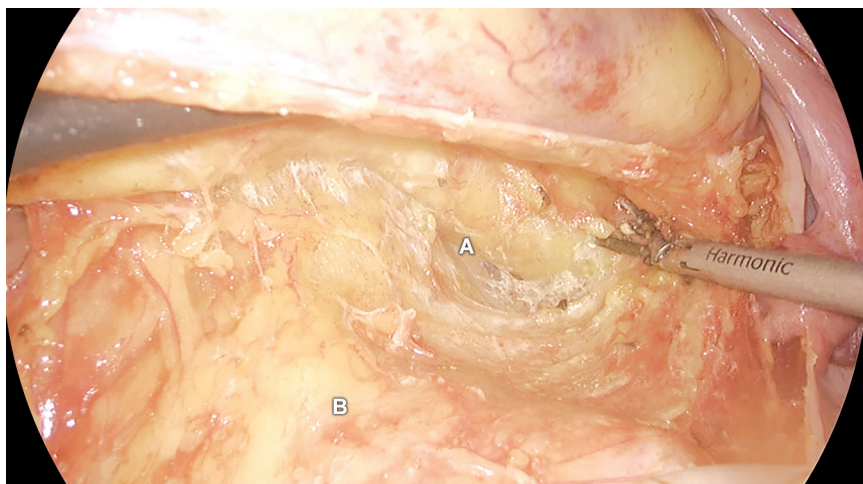


Fig. 77.15: Discección del recto. Se ingresa el plano sagrado entre el mesorrecto y la fascia presacra. (A: mesorrecto; B: promontorio sacro).

recto que llega hasta la parte anterior. Del mismo modo, en su lado izquierdo se divide para llegar hasta la parte anterior. En el límite distal del fondo del saco rectouterino o rectovesical, la incisión peritoneal medial se lleva anterior al recto y se conectan las incisiones peritoneales de izquierda a derecha. Con una tracción constante sobre el recto opuesto al lado de la disección, se liberan las inserciones peritoneales laterales. A continuación, se dividen los ligamentos anterolaterales con el bisturí armónico, utilizando el plano del tejido areolar como guía para la disección.

Movilización anterior

La disección se inicia en la línea media, por debajo del nivel de la reflexión peritoneal donde hay poco tejido cubriendo el recto anterior inferior. Con un retractor en abanico se ejerce tracción hacia abajo sobre el recto anterior y hacia arriba sobre la vejiga y se identifica un plano que contiene grasa y tejido conectivo entre el recto anterior y la fascia de Denonvilliers. La disección prosigue por delante de esta fascia en caso de tumores malignos y por detrás de ella en caso de enfermedad benigna. Durante la movilización anterior se debe tener cuidado de no lesionar los nervios cavernosos (plexo periprostático) mientras se diseña por delante de la fascia de Denonvilliers cerca de las vesículas seminales en los varones y la pared vaginal en las hembras. La disección rectal inferior se facilita por la retracción del recto y se logra alternando los cortes lateral, anterior y posterior hasta el piso pélvico y consiguiendo la movilización circunferencial del intestino. Al final de este proceso, el músculo longitudinal del recto y el elevador del ano deben

visualizarse con claridad. La denudación del tubo rectal resulta en la remoción de grasa y fascia *propria* hasta ver el músculo del recto.

Después de la movilización completa, el límite distal del tumor y el despeje del área abajo pueden evaluarse mediante tacto rectal o proctoscopia. Al final de la disección, se extirpa todo el mesorrecto hasta el nivel del elevador del ano, aplicando la engrapadora solo después de la denudación completa (Figs. 77.16 a 77.18).

Oclusión distal

La línea de resección distal entre 2-5 cm distales al tumor se identifica con precisión mediante sigmoidoscopia o examen rectal. Una vez que esta línea se ha liberado del mesorrecto se aplica una pinza de ángulo recto o una engrapadora para ocluir la luz distal al crecimiento tumoral.

Transección rectal (Figs. 77.19 y 77.20)

El mesorrecto se diseña hasta por lo menos 3-5 cm por debajo del nivel distal del tumor. En caso de una resección anterior ultrabaja la disección prosigue hasta el elevador del ano a nivel del diafragma pélvico después de dividir la fascia rectosacra (fascia de Waldeyer). El objetivo del margen de transección distal mínimo debe encontrarse al menos 2 cm del margen tumoral distal. La línea de transección elegida debe despejarse de cualquier tejido extraño. El recto se secciona de manera transversal a un nivel justo debajo de la línea de oclusión engrapada con dos o tres aplicaciones de la endoengrapadora lineal de 60 mm, introducida a través del trocar del cuadrante inferior derecho lo más perpendicular posible con respecto al intestino. Cuan-

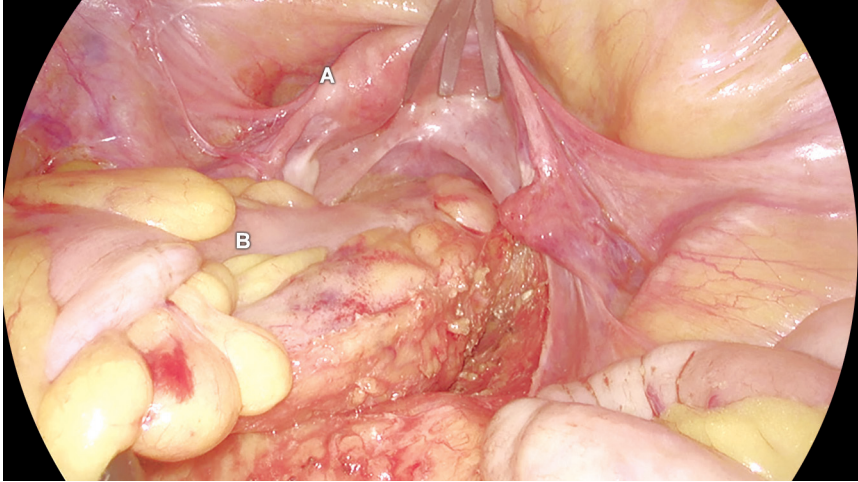


Fig. 77.16: El retractor en aspas de 5 mm se usa para retraer el útero. Ayuda a obtener una buena exposición durante la disección rectal anterior. (A: útero; B: recto).

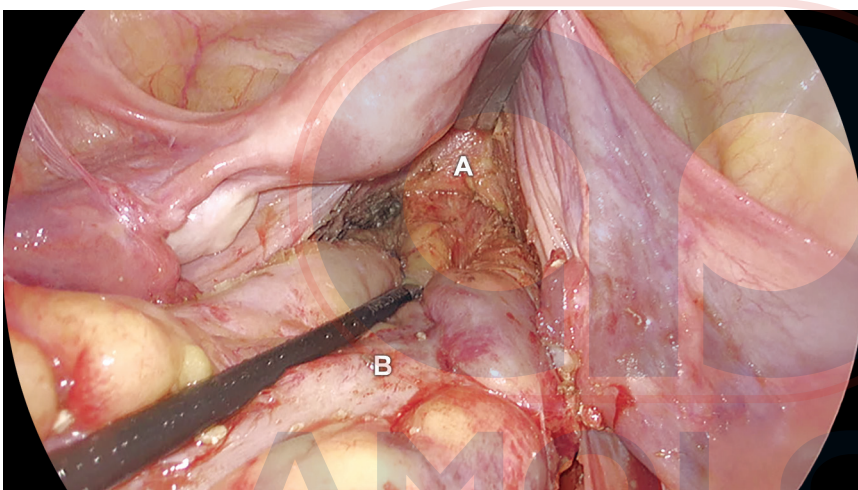


Fig. 77.17: Disección rectal anterior. (A: pared vaginal posterior; B: recto).

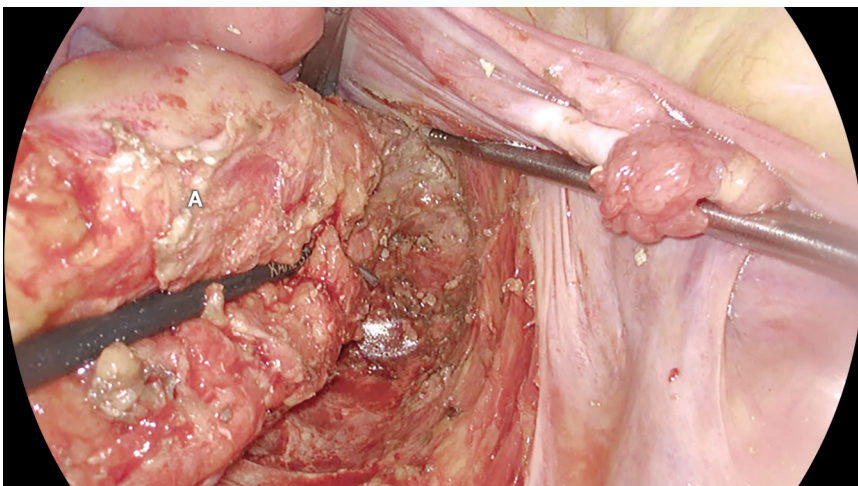


Fig. 77.18: Finalización de la disección posterior y lateral. Se realiza la extirpación total del mesorrecto. (A: mesorrecto).

AMOLCA

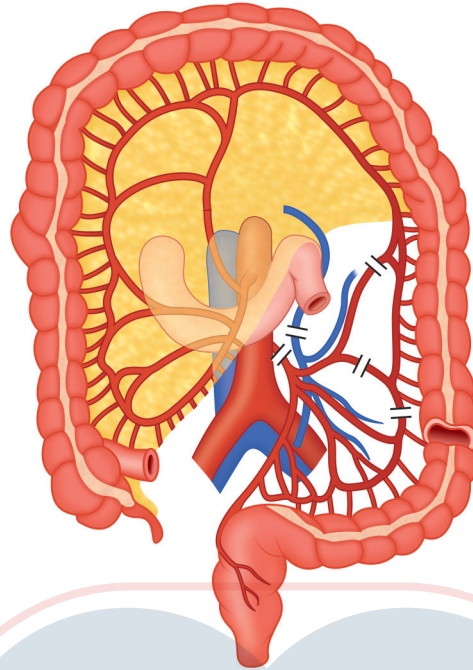


Fig. 77.19: Imagen que muestra la cantidad de movilización colónica y ligadura de vasos en la resección anterior.

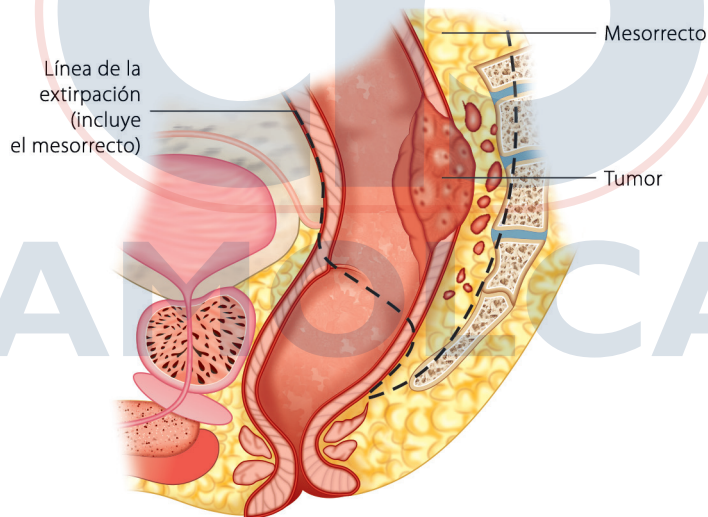


Fig. 77.20: Imagen que muestra la línea de transección del recto en la resección anterior.

do se aplican múltiples cartuchos es importante mantener la línea de transección lo más recta posible. La Endoflex Endo GIA (engrapadora de roticulación) funciona muy bien para seccionar el intestino en línea recta; en ella el tejido se comprime dentro de las mandíbulas de la engrapadora durante 1 minuto antes de ser disparada y durante 15-20 segundos adicionales antes de abrirse.

En ocasiones el puerto de la fosa ilíaca derecha no ayuda en la división perpendicular del recto, lo que

hace necesaria la inserción en la región suprapúbica de un puerto adicional para la engrapadora que permita resolver este problema. Durante la resección anterior ultrabaja, el asistente mantiene su puño sobre el perineo para empujar al esfínter anal y al elevador del ano hacia la pelvis, facilitando la transección a nivel del anillo anorrectal. Algunos cirujanos prefieren una incisión de Pfannenstiel y la división del recto mediante una engrapadora lineal convencional. Se puede sentir más sobre la línea distal del tumor y también

se puede verificar qué tan adecuado es el margen distal en esta unión. Se reseca la muestra de forma extracorpórea, se cierra el abdomen y se crea de nuevo el neumoperitoneo para completar la anastomosis (Figs. 77.21 a 77.24).

Extracción del espécimen

El sitio del puerto suprapúbico se extiende en el eje transversal (5 cm o más) dependiendo del tamaño del crecimiento tumoral. El extremo distal del intestino se extrae del abdomen a través de una vaina protectora hasta el nivel propuesto de la transección intestinal. El mesenterio se divide y el intestino se secciona manteniendo 5-6 cm más allá de la sínfisis púbica para evitar la tensión sobre dicho órgano después de la anastomosis, en particular en la anastomosis rectal baja. El tamaño de la engrapadora circular se decide luego de cono-

cer el diámetro del colon proximal después de su división. Por lo general, usamos el tamaño 31 o 29 de acuerdo con este diámetro. Luego se reposiciona el colon proximal, se cierra la incisión de Pfannenstiel y se crea de nuevo el neumoperitoneo.

Anastomosis

La reconstrucción después de la extirpación del mesorrecto en los cánceres de recto suele ser de tres tipos en función del límite distal del tumor: resección anterior baja, anterior ultrabaja y anastomosis coloanal. Los tumores ubicados a más de 8 cm proximales a la línea dentada son adecuados para una resección anterior baja, aquellos dentro de los 6 cm de la línea dentada para la resección anterior ultrabaja y la anastomosis coloanal para los crecimientos tumorales ubicados a 2 cm de la línea dentada (Figs. 77.25 a 77.30).

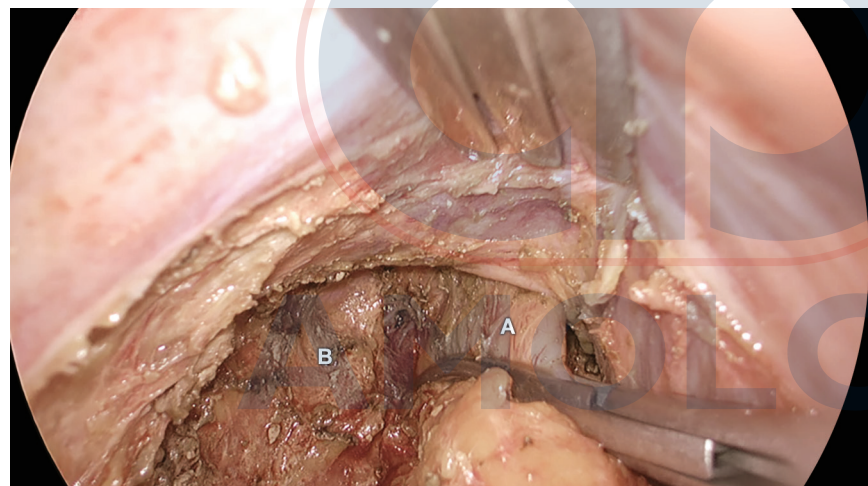


Fig. 77.21: Se aplica una pinza de Satinsky en la parte distal y se evalúa el espacio despejado mediante tacto rectal. (A: recto; B: músculo elevador del ano).

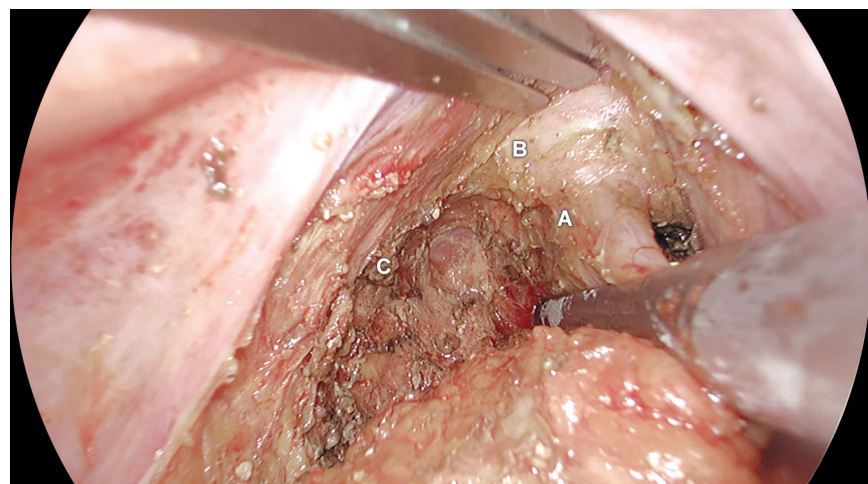


Fig. 77.22: División del recto con la engrapadora. Se está utilizando un cartucho amarillo de 60 mm. (A: recto; B: pared vaginal posterior; C: músculo elevador del ano).

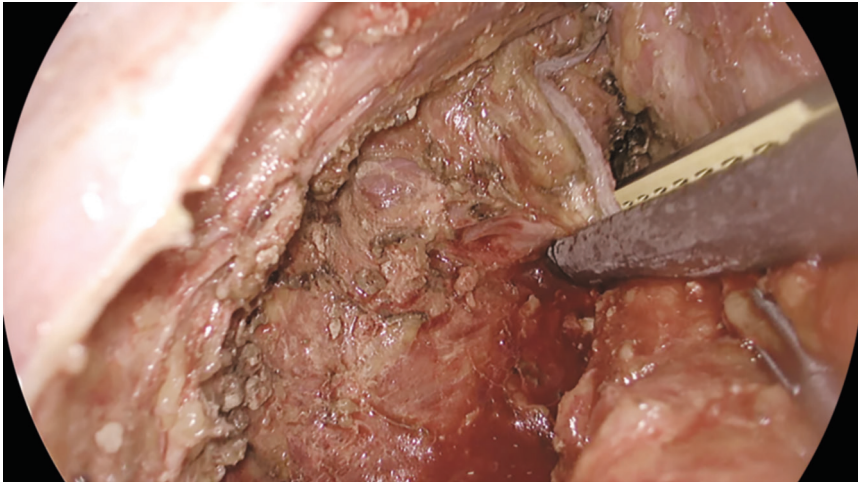


Fig. 77.23: Se está disparando la segunda engrapadora en el recto para una división completa.

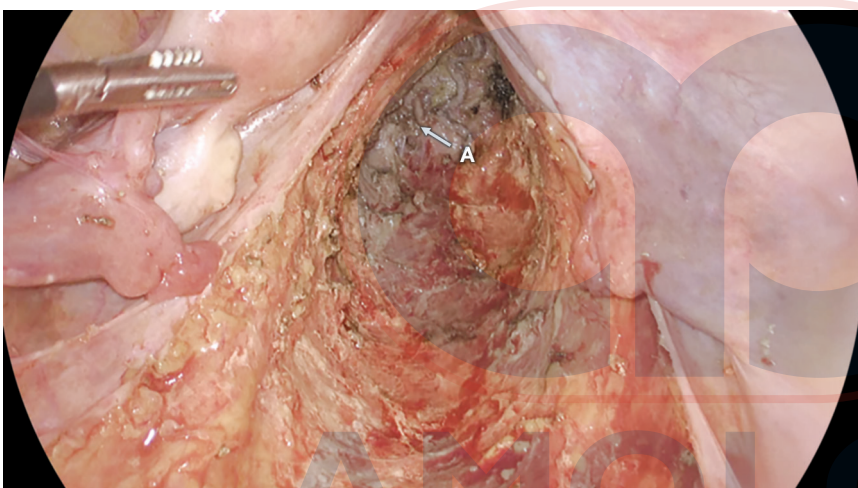

Fig. 77.24: Finalización de la división rectal cerca del nivel del músculo elevador del ano. Se ve la cavidad pélvica completa. (A: recto dividido).

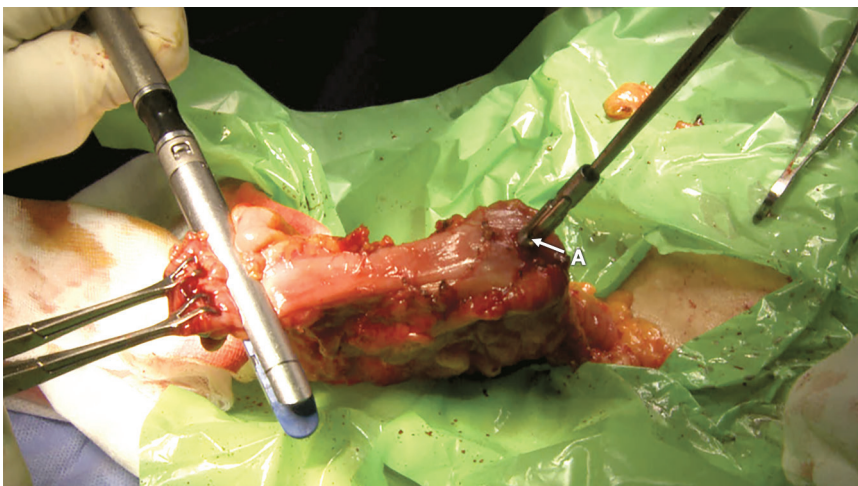

Fig. 77.25: El yunque de la engrapadora circular se inserta dentro del colon descendente para la anastomosis colorrectal latero-terminal. Cierre de la engrapadora del extremo distal. (A: yunque).

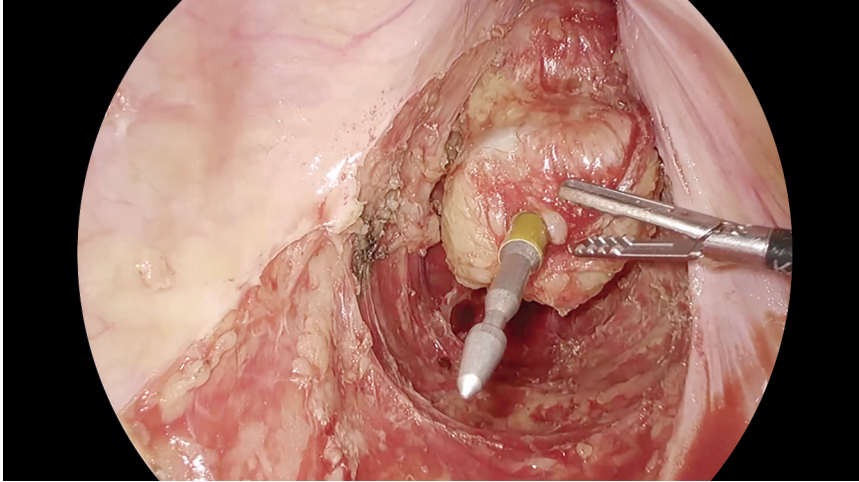


Fig. 77.26: Entrada de la engrapadora circular casi en el centro de la línea de la engrapadora.

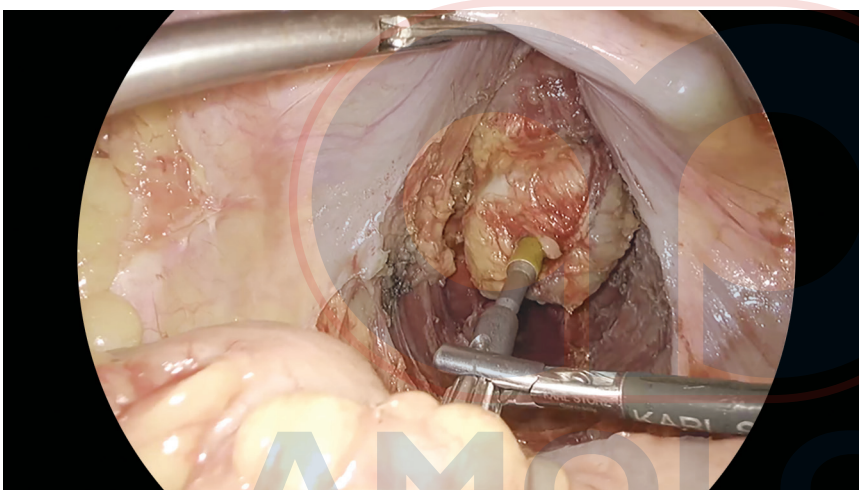


Fig. 77.27: Acoplamiento de la engrapadora circular y el yunque.

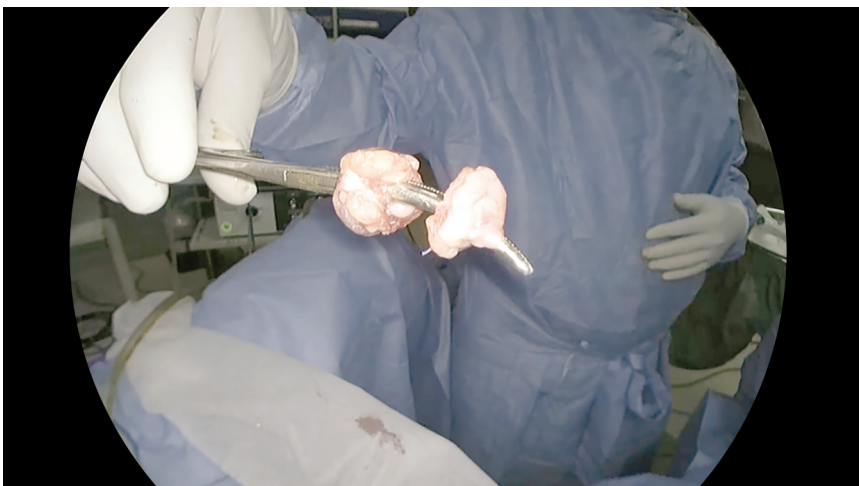


Fig. 77.28: Donas de tejido después de disparar la engrapadora circular.

AMOLCA

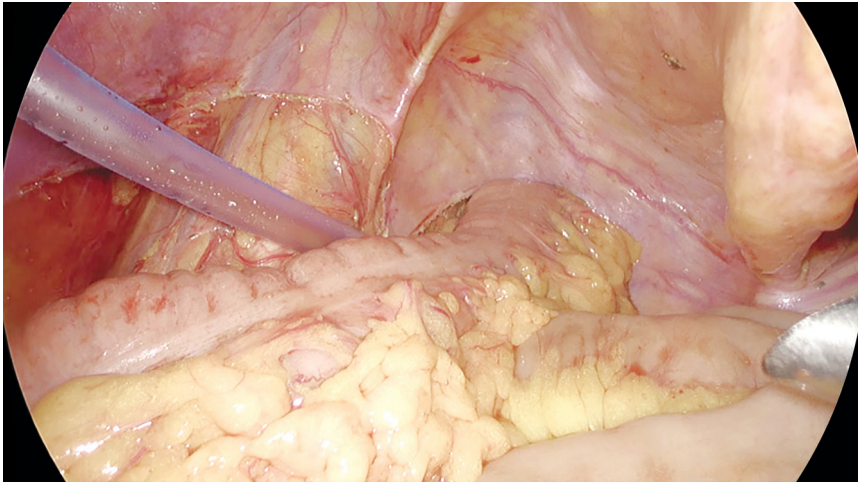


Fig. 77.29: Se coloca un drenaje en la cavidad pélvica. Se ve el colon sin tensión alguna.

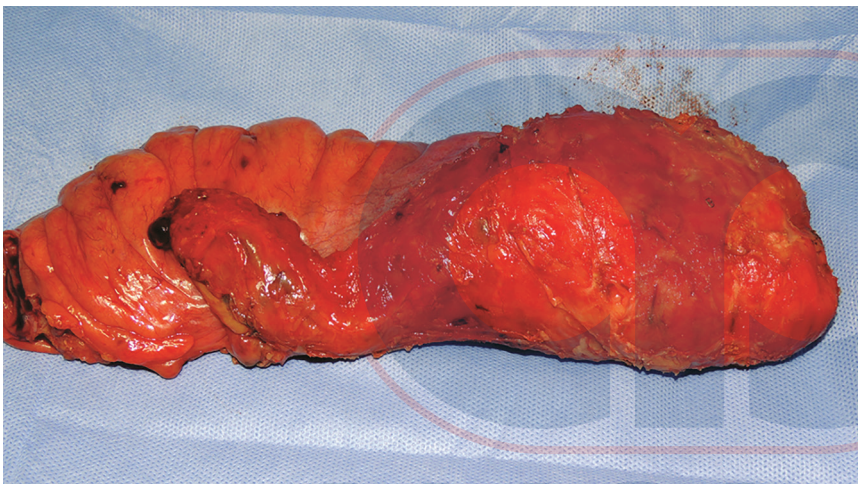

Fig. 77.30: Espécimen con mesorrecto sano.

Resección anterior baja

La resección anterior baja cubre cualquier anastomosis por debajo de la reflexión peritoneal después de la transección del recto, pero muy por encima del piso pélvico (elevador del ano). El yunque de una engrapadora circular de 29, 31 o 33 mm se coloca en el extremo proximal del colon dividido y se extrae a través de la tenia coli para facilitar una anastomosis colorrectal latero-terminal. Se aplica una sutura en bolsa de tabaco con prolene 1-0. El intestino y yunque se restituyen con cuidado dentro del abdomen sin torcer su mesenterio. Se cierra la herida abdominal con ethilon 1-0 y se restablece el neumoperitoneo.

El eje de la engrapadora circular se inserta vía transanal bajo guía laparoscópica. El pomo de la engrapadora se gira en el sentido de las agujas del reloj hasta que la tapa del cono de punción sobresalga a través del muñón rectal dividido, punto en el cual la entrada de la punción debe estar en el centro de la línea de oclusión, ya que un desplazamiento demasiado lateral genera isquemia y fuga de anastomosis. Para tumores

voluminosos inferiores es aconsejable realizar la disección bajo la guía de un dedo intraanal, para evitar daños accidentales a otras estructuras

La longitud total del eje se empuja dentro de la cavidad peritoneal con el movimiento en sentido antihorario del pomo. Se utilizan pinzas de Allis de 10 mm o 5 mm, o pinzas de yunque para manipular el eje y acoplarlo dentro del yunque circular. El yunque y el eje se aproximan y se dispara la engrapadora para crear una anastomosis circular. El pomo se gira en sentido horario para liberar el instrumento, el cual se retira con cuidado a través del ano mediante movimientos rotatorios suaves.

Resección anterior ultrabaja

Cualquier anastomosis a nivel del elevador del ano (piso de la pelvis) se denomina resección anterior ultrabaja. La disección debe alcanzar el elevador del ano para lograr un margen distal adecuado. El asistente aplica presión perineal firme sobre el lado del periné y empuja al esfínter anal y al elevador del ano hacia la pelvis para facilitar la

AMOLCA

transección a nivel del anillo anorrectal. La anastomosis se realiza del mismo modo que en la resección anterior baja.

Anastomosis coloanal

Cualquier anastomosis en o justo por encima de la línea dentada usando suturas cosidas a mano se llama anastomosis coloanal. En esta técnica, la anastomosis se crea sobre el borde anal sin alterar la integridad del esfínter. Cuando la pelvis es muy estrecha y no es posible la resección con engrapadora cerca del elevador del ano, se realiza una mucosectomía rectal lo que permite la ejecución de una verdadera anastomosis coloanal a través del perineo. El espécimen se puede extraer a través del canal anal. Este procedimiento se explica en más detalle en el Capítulo 78.

Resección interesfinteriana

Por lo general, la afectación del esfínter se considera una indicación para la RAP en los cánceres rectales bajos. Sin embargo, el concepto de una resección interesfinteriana se puede ofrecer en un grupo muy selecto de pacientes que deseen preservar el esfínter. La resonancia magnética, ultrasonido endorrectal, sigmoidoscopia y, sobre todo, el tacto rectal juegan un papel vital en la selección de pacientes para esta intervención. Se puede hacer en pacientes con tumores T1-T3 localizados dentro de 30-35 mm desde el borde anal con o sin afectación del esfínter anal interno. No obstante, no se recomienda este procedimiento en pacientes con T4, invasión del esfínter anal externo, tumores fijos en el tacto rectal, pobre diferenciación, tono esfinteriano deficiente y metástasis a distancia. En el Capítulo 78, esto se explica en más detalle.

Evaluación de la anastomosis

La pelvis se llena con solución salina para sumergir la línea anastomótica y se insufla el recto con aire a través de un proctoscopio para detectar posibles fugas. Durante esta maniobra se ocluye el colon proximal con una pinza para evitar el escape de aire hacia el mismo. Las donas de tejido se chequean para garantizar su integridad y se envían para el análisis histopatológico.

Se inserta un tubo de drenaje tamaño 24 a través del puerto lateral derecho. Al finalizar el procedimiento, se realiza una irrigación y un examen final de la cavidad peritoneal para garantizar la hemostasia. En el caso de una RAP laparoscópica, el epiplón mayor se libera del colon transversal en su unión con la mitad derecha del colon transversal usándolo para llenar la cavidad pélvica y teniendo cuidado de proteger los vasos sanguíneos intactos a su izquierda. Esta maniobra, además de prevenir las adherencias del intestino delgado a la cavidad pélvica, evita que la vejiga urinaria se pliegue, sobre todo en pacientes masculinos.

Ileostomía de derivación

Aunque la mayoría de los centros prefieren realizar una ileostomía de derivación en las divisiones bajas del recto, la práctica habitual del autor y cols., consiste en completar el procedimiento sin estoma de derivación, vigilar de cerca el drenaje para detectar posibles fugas y mantener un umbral bajo en el período posoperatorio temprano para la realización de una derivación. Esto ha reducido las tasas de estoma en las resecciones anteriores bajas y ultrabajas del recto. Asimismo, todos sus casos de anastomosis coloanales y RA ultrabajas difíciles con donas dudosas se desvían de forma rutinaria.

Cuidados posoperatorios

El paciente después de la operación se maneja en la unidad de cuidados intermedios en el día de la cirugía y luego se traslada a la sala/habitación. Si se practicó una ileostomía, se inicia una dieta líquida el primer día del posoperatorio o en el segundo si no se hizo este procedimiento. Luego se progresa a una dieta blanda después de comenzar a expulsar flatos y heces. Se da de alta al cuarto o quinto día del posoperatorio si no hay infección de la herida.

MANEJO DEL CÁNCER RECTAL CON OBSTRUCCIÓN

El cáncer de recto o rectosigmoide obstructivo con asas proximales muy dilatadas puede tratarse con técnicas de resección convencionales; aquellos localmente avanzados con obstrucción deben someterse a una derivación preliminar y la resección rectal debe considerarse en una etapa lateral después de la quimiorradiación. Un estoma puede crearse mediante un abordaje laparoscópico. Se prefiere la colostomía de asa sigmoidea baja, ya que se encuentra lejos del campo de radiación y se puede remover como parte de la resección anterior baja. Una ileostomía del asa distal no descomprimirá el colon obstruido y una colostomía del asa transversal no es conveniente porque puede interferir con la movilización del colon transversal y la flexura esplénica.

NUESTRA EXPERIENCIA

En 1992, el autor y cols., comenzaron a realizar cirugías colorrectales laparoscópicas; al principio con la movilización del colon por laparoscopia, sobre todo del colon derecho para la hemicolectomía derecha y del sigmoide y recto superior para la resección anterior alta. Más tarde, después de mejorar la técnica, fuentes de energía e instrumentos, se pudieron realizar todas las cirugías colorrectales por vía laparoscópica con anasto-

Tabla 77.1: Indicaciones.

1. Adenocarcinoma	1181
2. Diverticulitis	56
3. GIST del recto	6
4. Melanoma maligno	2
5. Ell	7
6. Estenosis isquémica	4

(GIST: tumores del estroma gastrointestinal; Ell: enfermedad inflamatoria intestinal).

mosis intracorpórea y extracción de especímenes a través de una pequeña incisión de Pfannenstiel o de orificios naturales (NOSE, por las siglas en inglés de *natural orifices specimen extraction technique*), en particular en mujeres posmenopáusicas.

Entre 1993 y 2018, realizamos en el instituto alrededor de 1256 resecciones anteriores, de las cuales 44 fueron mediante cirugía abierta y 1212 por vía laparoscópica. De los pacientes, 682 eran varones y 574 hembras. La edad varió entre 21 y 89 años, con una edad media de 60,2 años. La indicación principal fue el adenocarcinoma de recto y rectosigmoides, además de otras indicaciones (Tabla 77.1). Los estadios TNM de las enfermedades fueron: Estadio I, 11 %; Estadio II, 24,2 %; Estadio III, 63,6 %; y Estadio IV, 1,2 %. La resección anterior alta se realizó en 308 de los casos, la anterior baja en 377, la anterior ultrabaja en 560 y la resección interesfinteriana con anastomosis coloanal en 66 pacientes. El tiempo operatorio promedio fue de 165 minutos y la pérdida sanguínea promedio fue de 65 ml (25-580 ml). La duración promedio de la hospitalización fue de 5,66 días (4-26 días). El margen de resección distal promedio fue de 4,5 cm (1,5-12) y la positividad del MRC en nuestra serie fue de 1,5 %. Se extrajeron un promedio de 15,6 (8-32) ganglios linfáticos y la morbilidad fue del 2,6 %. La mortalidad a los 30 días en nuestra serie de resecciones anteriores laparoscópicas electivas fue 3. Un paciente falleció por embolismo pulmonar, otro por infarto agudo de miocardio y un tercero por enfermedad pulmonar obstructiva crónica (EPOC).

COMPLICACIONES

Intraoperatorias

Sangrado

Dos pacientes presentaron sangrado intraoperatorio, uno por avulsión de la AMI y otro por lesión de la vena ilíaca. La segunda se manejó por vía laparoscópica,

mientras que la primera se trató después de suturar el origen de la AMI a través de una minilaparotomía, luego se cerró la herida y se realizó una nueva laparoscopia para la movilización rectal y la resección anterior ultrabaja con ileostomía de derivación. Ambos pacientes evolucionaron bien sin más problemas.

Lesión ureteral

Hubo cuatro lesiones del uréter izquierdo en la serie de RA laparoscópica. Tres fueron lesiones térmicas, que se manejaron mediante sutura intracorpórea laparoscópica sobre un alambre guía y después con stent insertado por el urólogo antes de la operación. La inserción de la guía en la parte proximal del uréter se hizo con visualización laparoscópica. En un paciente, se incluyó el uréter izquierdo a 3-4 cm de la unión vesicoureteral (UVU) en el espécimen, por temor a su afectación tumoral y luego se realizó una preimplantación ureteral abierta al final de la RA baja laparoscópica usando la misma incisión que para la extracción del espécimen.

Disfunción de la engrapadora

Hubo casi siete casos de mal funcionamiento de la engrapadora. En dos de ellos, ninguna disparó, es decir, hizo el corte pero no lo engrapó. Ambos casos se manejaron con una anastomosis de sutura intracorpórea con derivación. En otros tres hubo división y engrapado parcial, lo que ameritó hacer la sutura intracorpórea para completar la anastomosis circunferencial. En dos de RA ultrabajas se detectó una fuga con la prueba de fuga de aire que se reforzó con una adaptación transanal.

En tres casos hubo lesión de la vejiga que fueron identificadas antes de la operación y tratadas con sutura laparoscópica de Vicryl 2-0. En un caso, se realizó una extirpación de quiste de uraco junto con la resección anterior baja.

Posoperatorias

Sangrado

Hubo ocho casos de sangrado posoperatorio, cuatro intraluminales y dos extraluminales. Uno de los casos de sangrado intraluminal se manejó con clipeado endoscópico y el otro con coagulación plasma de argón endoscópico. Ambos se trataron de manera conservadora. Las dos extraluminales requirieron una nueva laparoscopia al 2.º y 3.º día del posoperatorio, lavado y sutura intracorpórea.

En dos casos se presentó un hematoma de la pared abdominal anterior por sangrado de la arteria epigástrica inferior que requirió una evacuación abierta.

Fuga anastomótica

Se presentó fuga anastomótica y sepsis pélvica en 14 pacientes. Como todos se habían sometido a una buena preparación mecánica del intestino con antibióticos intraluminales, hubo menos contaminación de la cavidad peritoneal. Se detectó la fuga de forma temprana gracias a que se dejó un tubo de drenaje en la pelvis. Todos los casos se manejaron mediante lavado laparoscópico y drenaje con ileostomía de derivación, excepto uno que requirió una laparotomía para el lavado y drenaje.

Otras

Hubo tres casos de obstrucción del intestino delgado que requirieron una nueva laparoscopia y adherenciólisis. En 12 pacientes se presentó íleo posoperatorio que se manejó de forma conservadora. Cinco tuvieron una cateterización prolongada por disfunción vesical y se recuperaron. Seis presentaron una eventración en la incisión de la línea media inferior. La supervivencia general en nuestras series es del 88,8 %, la supervivencia libre de enfermedad es del 82,6 % y la recurrencia local es del 1,8 %.

DISCUSIÓN

El manejo quirúrgico del cáncer rectal ha experimentado un cambio significativo durante las últimas dos décadas. Hoy en día, el nuevo concepto de una ETM se considera el estándar de oro para su manejo. Desarrollada y popularizada por Heald, se ha reportado que esta técnica se relaciona con una tasa de recurrencia local a los 5 y 10 años del 5 % en los casos curativos y una de supervivencia libre de tumores a los 5 años del 78 %.¹²

Al igual que en otras enfermedades, existen varias cirugías para el cáncer de colon que se realizan de forma rutinaria, aunque las cirugías laparoscópicas para carcinomas rectales no se han realizado a menudo. Factores como la vista operatoria inadecuada, limitaciones impuestas por la pelvis estrecha y una curva de aprendizaje pronunciada, impiden el uso rutinario de esta técnica en el cáncer de recto.³⁴ El área debajo de la reflexión peritoneal y a 8 cm desde el borde anal se considera una zona ciega y aquella dentro de los 5 cm es prohibida debido a la gran dificultad con la disección y las mayores tasas de fuga después de la anastomosis. A partir de estos problemas, hay muy pocas series publicadas sobre la ETM laparoscópica en los inicios de la cirugía laparoscópica.^{19,35-41}

La introducción de la laparoscopia y otras técnicas de mínimo acceso para la cirugía colorrectal ha sido un proceso más gradual. Al principio, la laparoscopia para el tratamiento de la enfermedad colorrectal maligna generó escepticismo y controversia. Aunque gran parte

de este escepticismo disminuyó (desde 2002) gracias a los resultados de varios ECA grandes y multicéntricos que compararon las resecciones abierta y laparoscópica para el cáncer colorrectal,^{23-26,42} la mayoría de ellos han excluido a los cánceres rectales debido al mayor nivel de habilidades técnicas requeridas.

A principios de la década de 1990, se reportaron por primera vez los abordajes laparoscópicos para el cáncer rectal,^{21,22} los cuales suelen considerarse más desafiantes desde el punto de vista técnico que las colectomías laparoscópicas. Mucha de la controversia en torno a la cirugía laparoscópica para el cáncer de colon se aplica a la cirugía laparoscópica del cáncer rectal: adecuación de los márgenes de resección y remoción de ganglios linfáticos, tasas de recurrencia local, tasas de supervivencia, seguridad y costos. Varios estudios grandes que compararon las resecciones laparoscópicas y abiertas reportaron la seguridad de la cirugía laparoscópica para el cáncer rectal en términos de sus resultados oncológicos y tasas de supervivencia favorables.

Diferentes series han demostrado que la extirpación laparoscópica del mesorrecto se puede realizar de forma segura sin desafiar los principios oncológicos.^{29,34-36} En una revisión de 100 ETM laparoscópicas para tumores rectales bajos y medios y un límite distal promedio de 6,1 cm (rango 3-12) desde el borde anal, la tasa de conversión fue del 12 % y la morbilidad posoperatoria general fue del 36 %, incluyendo 17 fugas anastomóticas con una preservación del 100 % de los esfínteres.³⁴ Estudios como estos confirman la seguridad del procedimiento en manos expertas.

En un estudio de los resultados a largo plazo de la ETM laparoscópica, Leroy y cols.,¹⁹ mostraron una tasa de resección curativa del 91,8 % con una de conversión del 3 %. Las tasas generales de morbilidad, mortalidad y fuga fueron del 27 %, 2 % y 17 %, respectivamente. Se observaron tasas de recurrencia local (6 %), la supervivencia específica del cáncer en todos los pacientes de resección curativa (75 % a los 5 años), la de supervivencia general (65 % a los 5 años) y un tiempo de supervivencia promedio de 6,23 años. Los autores concluyeron que la ETM laparoscópica es factible, segura y no pone en peligro la seguridad en términos de la recurrencia y supervivencia a largo plazo.¹⁹

Las preocupaciones con respecto a la seguridad de la cirugía laparoscópica para los cánceres rectales se abordaron en el ensayo COLOR II,^{30,35} que asignó al azar a 1103 pacientes con cáncer rectal a una resección laparoscópica o abierta en una proporción de 2:1 (en 30 centros de 8 países, entre el 2004 y 2010). Los datos iniciales publicados mostraron mejores resultados perioperatorios en el grupo laparoscópico en términos de pérdida de sangre y hospitalización, con tiempos operatorios más largos; hubo equivalencia en términos de lo completo de la extirpación y de la morbilidad y mortalidad perioperatorias. Asimismo, se registraron tasas

similares de recurrencia locorregional, supervivencia general y supervivencia libre de enfermedad.^{28,30} Este estudio^{30,43} es el ensayo aleatorio más grande realizado a la fecha que compara las cirugías laparoscópica y abierta en pacientes con cáncer rectal (panel). La resección laparoscópica de este cáncer proporcionó radicalidad oncológica, utilizando el informe de histopatología como un proxy, similar a la cirugía abierta. La recuperación hospitalaria después de la cirugía laparoscópica fue mejor que después de la cirugía abierta.

La extirpación completa del tumor primario y depósitos tumorales en el mesorrecto es el objetivo de la cirugía en los pacientes con cáncer rectal. Una resección se considera radical cuando los bordes circunferencial, distal y proximal del espécimen no muestran células tumorales. Los márgenes circunferenciales (MRC) claros son de gran importancia porque el riesgo de recurrencia local aumenta de tres a cuatro veces cuando están invadidos por células tumorales.

En el referido estudio,⁴³ las tasas de MRC positivos después de la cirugía para el cáncer ubicado en la porción superior del recto fueron similares entre los grupos y la tasa de MRC positivos después de la resección laparoscópica de este cáncer, ubicado a 5 cm del borde anal fue menor que con la cirugía abierta. En el ensayo CLASICC,²⁴ la presencia de márgenes positivos fue del 20 % después de la laparoscopia y del 27 % después de la RAP abierta. En el ensayo COREAN²⁴ los pacientes sometido a RAP mostraron márgenes positivos en el 5,3 % de los pacientes en el grupo de cirugía laparoscópica y 8,3 % en el grupo de cirugía abierta. La menor tasa de márgenes positivos después de la resección laparoscópica de cáncer del recto inferior observada en el ensayo COLOR II²⁸ podría atribuirse a una mejor visualización de la pelvis inferior con el laparoscopio que brinda una imagen ampliada y bien iluminada del campo quirúrgico, lo que permite una resección más radical.

Los datos sugieren que las tasas de complicaciones relacionadas con las operaciones colorrectales laparoscópicas son similares a las de las abiertas. A pesar del tamaño y calidad de estos ensayos, es difícil decir si existe una diferencia en los tipos de complicaciones que ocurren. Cabe pensar que el tamaño de incisión más pequeño de los procedimientos laparoscópicos generaría tasas más bajas de infección/secreción de la herida, sin embargo, esto solo se ha confirmado en un ensayo. Otras complicaciones, incluyendo la fuga anastomótica, absceso, sangrado y reoperación, ocurren con frecuencia similar.

En relación con las colectomías, las operaciones para el cáncer rectal introducen un nivel adicional de complejidad. Los confines de la pelvis ósea, en particular en los varones y pacientes obesos, generan desafíos específicos incluso para el cirujano laparoscópico más experimentado. El tratamiento neoadyuvante con quimiorradiación contribuye aún más a estas dificultades debido a que dis-

torsiona los planos tisulares después de la radiación. En el 2014, se publicó la evaluación del ensayo COREAN II que mostró que la cirugía laparoscópica es factible con resultados equivalentes en pacientes que reciben quimioterapia/radioterapia neoadyuvante (NACT/RT, por las siglas en inglés de *neoadjuvant chemotherapy/radiotherapy*). La supervivencia libre de enfermedad a los 3 años fue similar en los grupos abierto y laparoscópico, por lo que los autores concluyeron y justificaron el uso de la laparoscopia después de la NACT/RT.^{26,27}

La tasa de fuga anastomótica después de la extirpación laparoscópica del mesorrecto es de más o menos el 16-20 %, ^{34,40} aunque la morbilidad general es baja. Los factores de riesgo identificados y asociados con la fuga son: sexo masculino, obesidad, anastomosis a menos de 5 cm del borde anal, cirugía realizada de emergencia y tensión indebida en las líneas de grapas. El engrapado desde el puerto en la fosa ilíaca derecha o suprapúbica resulta en una línea de grapas muy larga, lo que pone en riesgo a un segmento intestinal más largo. Las engrapadoras de rotulación permiten aplicar el instrumento en ángulo recto, lo que produce una línea de grapas más corta y menor zona de isquemia, reduciendo de esta forma la tasa de fuga. Otra alternativa es realizar una anastomosis coloanal cosida a mano a través de una incisión suprapúbica que también se puede usar para la extracción de especímenes.

En las series reportadas, las tasas de conversión varían entre 3 % y 33 %. La morbilidad del procedimiento es de más o menos el 25-30 % con una mortalidad mínima de un 2 % en muchas de las series.²³ Las tasas de conversión, morbilidad y fuga han disminuido gracias a la experiencia, optimización de la técnica y los avances tecnológicos.

Las evaluaciones histológicas de los especímenes de la ETM laparoscópica son alentadoras y sugieren que la depuración inicial del cáncer y la seguridad oncológica pueden ser comparables a la que se logran con métodos convencionales.⁴⁰

En la ETM laparoscópica con preservación del esfínter anal, el área retroperitoneal disecada que entra en contacto directo con el dióxido de carbono es extensa. Es importante aclarar si en estos pacientes la respuesta inmune se suprime de forma más grave que en la cirugía abierta. En el estudio de Hu y cols., no se encontraron diferencias significativas en los siguientes factores: IL 6, IL 2, CD3⁺ y CD56⁺ T19).³⁷

El papel del estoma de derivación en la resección anterior baja se ha debatido mucho. La necesidad de una ileostomía de derivación de rutina en todos los casos de cirugías rectales para el cáncer sigue siendo controversial. En la actualidad, muchos cirujanos realizan con éxito resecciones anterior, anteriores bajas y ultrabajas, sin una ileostomía de derivación proximal. Muchos estudios recientes apoyan la construcción selectiva de una ileostomía dependiendo del paciente en lugar de hacerla como una práctica de rutina.

Ventajas del abordaje laparoscópico

- Mayor comodidad del paciente y regreso temprano al trabajo.
- Mejor visualización: el aumento y claridad ofrecidos por los equipos de imágenes actuales permite una mayor precisión quirúrgica, disecar dentro de una pelvis estrecha y difícil, y a menudo proceder sintiendo los tejidos. Se comporta como el tercer ojo del cirujano.
 - Identificación y preservación de los plexos de nervios y ramas.
 - Identificación y entrada del plano sagrado de Heald.
 - Mejor hemostasia debido a una disección cortante mínimamente invasiva.
- Mejor capacidad para la enseñanza: durante las cirugías convencionales solo el cirujano es capaz de ver las estructuras sin tener la capacidad de exhibir la disección pélvica completa a todo el equipo. El cirujano puede grabar y revisar los videos, o en el caso de un residente permite al consultor ofrecerle consejos prácticos, ayudar en la estandarización de la cirugía y mejorar los resultados.

Los beneficios potenciales de las cirugías colorrectales laparoscópicas incluyen una menor duración del íleo posoperatorio, menos dolor, disminución de la necesidad de analgésicos, introducción más temprana de la dieta, estadía hospitalaria más corta y mejor apariencia estética. Estos beneficios son contrarrestados por los tiempos operatorios más largos, los costos del equipo laparoscópico y una curva de aprendizaje prolongada.

La experiencia inicial con esta tecnología impidió su uso generalizado debido a las recurrencias en los puertos laparoscópicos y las metástasis a distancia. La principal pregunta fue si un procedimiento laparoscópico lograba los mismos objetivos y resultados oncológicos que un procedimiento abierto. Después de completar ensayos aleatorios prospectivos para responderla, se ha demostrado que en manos de un cirujano laparoscópico experimentado, los resultados para la laparoscopia en el cáncer de colon y recto son equivalentes a la resección abierta en lo que respecta a la resección del margen negativo de los ganglios linfáticos y supervivencia.

CONCLUSIONES

Se ha demostrado que la ETM laparoscópica para los tumores del tercio medio y distal del recto es factible y segura en manos de cirujanos colorrectales laparoscópicos experimentados y que los resultados a largo plazo son comparables a los de la ETM convencional. Con los avances en el frente tecnológico, incluyendo mejores engrapadoras mecánicas (roticulación), robots y una mayor experiencia, es probable que tanto los resultados a corto plazo

(conversión y fuga anastomótica) como a largo plazo (supervivencia y recurrencia local) mejoren aún más.

En base a los datos de los ensayos COLOR II y COREAN II, los resultados de algunos de los análisis retrospectivos del estudio prospectivo no aleatorizado realizado en muchas series y la experiencia del autor y cols., en series grandes, se puede concluir que la resección anterior baja laparoscópica es factible y posible desde el punto de vista técnico y oncológico. Este procedimiento, si lo realizan cirujanos expertos en el campo, es seguro, rentable y genera mejores resultados a corto plazo. Además, la revisión de la literatura ha revelado que la cirugía laparoscópica realizada para el cáncer rectal se asocia con una reanudación más temprana de la ingesta oral, estancia hospitalaria más corta, menos dolor posoperatorio y complicaciones a corto plazo, y resultados oncológicos a largo plazo similares a los de la cirugía abierta convencional. Por lo tanto, hoy en día, es el estándar de atención en muchas unidades colorrectales en la India y el extranjero.

REFERENCIAS

1. Ferlay J, Shin HR, Bray F, et al. Estimates of worldwide burden of cancer in 2008: GLOBOCAN 2008. *Int J Cancer*. 2010;127(12):2893-917.
2. Curado MP, Edwards B, Shin HR, et al. *Cancer Incidence in Five Continents*. Lyon: IARC Press/International Agency for Research on Cancer; 2007.
3. National Cancer Registry Programme. [Internet]. Available from: http://www.icmr.nic.in/ncrp/cancer_reg.html. [Last Accessed April, 2019].
4. Swaminathan R, Selvakumaran R, Esmey PO, et al. Cancer pattern and survival in a rural district in South India. *Cancer Epidemiol*. 2009;33(5):325-31.
5. Ernest Miles W. A method of performing abdomino-perineal excision for carcinoma of the rectum and of the terminal portion of the pelvic colon. *The Lancet*. 1908;172(4451):1812-3.
6. Petrelli NJ, Nagel S, Rodriguez-Bigas M, et al. Morbidity and mortality following abdominoperineal resection for rectal adenocarcinoma. *Am Surg*. 1993;59(7):400-4.
7. Havenga K, Enker WE, McDermott K, et al. Male and female sexual and urinary function after total mesorectal excision with autonomic nerve preservation for carcinoma of the rectum. *J Am Coll Surg*. 1996;182(6):495-502.
8. van Driel MF, Weymar Schultz WC, van de Wiel HB, et al. Female sexual functioning after radical surgical treatment of rectal and bladder cancer. *Eur J Surg Oncol*. 1993;19(2):183-7.
9. Kyzer S, Gordon PH. Experience with the use of the circular stapler in rectal surgery. *Dis Colon Rectum*. 1992;35(7):696-706.
10. Enker WE. Potency, cure, and local control in the operative treatment of rectal cancer. *Arch Surg (Chicago: 1960)*. 1992;127(12):1396-401.

11. Aitken RJ. Mesorectal excision for rectal cancer. *BJS*. 1996;83(2):214-6.
12. Heald RJ, Karanjia ND. Results of radical surgery for rectal cancer. *World J Surg*. 1992;16(5):848-57.
13. Heald RJ, Husband EM, Ryall RD. The mesorectum in rectal cancer surgery—the clue to pelvic recurrence? *Br J Surg*. 1982;69(10):613-6.
14. Jones TE. Complications of one stage abdominoperineal resection of rectum. *J Am Med Assoc*. 1942;120(2):104-7.
15. Enker WE, Thaler HT, Cranor ML, et al. Total mesorectal excision in the operative treatment of carcinoma of the rectum. *J Am Coll Surg*. 1995;181(4):335-46.
16. Murty M, Enker WE, Martz J. Current status of total mesorectal excision and autonomic nerve preservation in rectal cancer. *Semin Surg Oncol*. 2000;19(4):321-8.
17. Masui H, Ike H, Yamaguchi S, et al. Male sexual function after autonomic nerve-preserving operation for rectal cancer. *Dis Colon Rectum*. 1996;39(10):1140-5.
18. Sugihara K, Moriya Y, Akasu T, et al. Pelvic autonomic nerve preservation for patients with rectal carcinoma: Oncologic and functional outcome. *Cancer*. 1996;78(9):1871-80.
19. Leroy J, Jamali F, Forbes L, et al. Laparoscopic total mesorectal excision (TME) for rectal cancer surgery: long-term outcomes. *Surg Endosc Interv Tech*. 2004;18(2):281-9.
20. Palanivelu C. Laparoscopic colorectal surgery. In: Palanivelu C (Ed). *Text Book of Surgical Laparoscopy*. Coimbatore: Gem Digestive Diseases Foundation; 2002. pp. 437-60.
21. Jacobs M, Verdeja J, Goldstein H. Minimally invasive colon resection (laparoscopic colectomy). *Surg Laparosc Endosc*. 1991;1(3):144-50.
22. Tate JJ, Kwok S, Dawson JW, et al. Prospective comparison of laparoscopic and conventional anterior resection. *Br J Surg*. 1993;80(11):1396-8.
23. Lujan J, Valero G, Biondo S, et al. Laparoscopic versus open surgery for rectal cancer: Results of a prospective multicentre analysis of 4,970 patients. *Surg Endosc*. 2013;27(1):295-302.
24. Jayne DG, Guillou PJ, Thorpe H, et al. Randomized trial of laparoscopic-assisted resection of colorectal carcinoma: 3-year results of the UK MRC CLASICC Trial Group. *J Clin Oncol*. 2007;25(21):3061-8.
25. van der Pas MH, Haglind E, Cuesta MA, et al. Laparoscopic versus open surgery for rectal cancer (COLOR II): Short-term outcomes of a randomised, phase 3 trial. *Lancet Oncol*. 2013;14(3):210-8.
26. Kang SB, Park JW, Jeong SY, et al. Open versus laparoscopic surgery for mid or low rectal cancer after neoadjuvant chemoradiotherapy (COREAN trial): Short-term outcomes of an open-label randomised controlled trial. *Lancet Oncol*. 2010;11(7):637-45.
27. Jeong SY, Park JW, Nam BH, et al. Open versus laparoscopic surgery for mid-rectal or low-rectal cancer after neoadjuvant chemoradiotherapy (COREAN trial): Survival outcomes of an open-label, non-inferiority, randomised controlled trial. *Lancet Oncol*. 2014;15(7):767-74.
28. Bonjer HJ, Deijen CL, Abis GA, et al. A randomized trial of laparoscopic versus open surgery for rectal cancer. *N Engl J Med*. 2015;372(14):1324-32.
29. Nelson H, Sargent DJ, Wieand HS, et al. A comparison of laparoscopically assisted and open colectomy for colon cancer. *N Engl J Med*. 2004;350(20):2050-9.
30. Fleshman J, Branda M, Sargent DJ, et al. Effect of laparoscopic-assisted resection vs open resection of stage II or III rectal cancer on pathologic outcomes: The ACOSOG Z6051 randomized clinical trial. *JAMA*. 2015;314(13):1346-55.
31. Stevenson AR, Solomon MJ, Lumley JW, et al. Effect of laparoscopic-assisted resection vs open resection on pathological outcomes in rectal cancer: The ALaCaRT randomized clinical trial. *JAMA*. 2015;314(13):1356-63.
32. Chand M, Engledow AH. Does 'open' surgery remain the gold standard in rectal cancer surgery? *Colorectal Cancer*. 2016;5(2):57-9.
33. Lichliter WE. Techniques in total mesorectal excision surgery. *Clin Colon Rectal Surg*. 2015;28(01):021-7.
34. Morino M, Parini U, Giraudo G, et al. Laparoscopic total mesorectal excision: A consecutive series of 100 patients. *Ann Surg*. 2003;237(3):335-42.
35. Zhou ZG, Wang Z, Yu YY, et al. Laparoscopic total mesorectal excision of low rectal cancer with preservation of anal sphincter: A report of 82 cases. *World J Gastroenterol*. 2003;9(7):1477-81.
36. Tsang W, Chung C, Li M. Prospective evaluation of laparoscopic total mesorectal excision with colonic J-pouch reconstruction for mid and low rectal cancers. *Br J Surg*. 2003;90(7):867-71.
37. Hu J-K, Zhou Z-G, Chen Z-X, et al. Comparative evaluation of immune response after laparoscopic and open total mesorectal excisions with anal sphincter preservation in patients with rectal cancer. *World J Gastroenterol*. 2003;9(12):2690.
38. Chung C, Li M. Laparoscopic total mesorectal excision. *Surg Endosc*. 2003;17(2):356.
39. Pikarsky A, Rosenthal R, Weiss E, et al. Laparoscopic total mesorectal excision. *Surg Endosc*. 2002;16(4): 558-62.
40. Hartley JE, Mehigan BJ, Qureshi AE, et al. Total mesorectal excision: Assessment of the laparoscopic approach. *Dis Colon Rectum*. 2001;44(3):315-21.
41. Weiser MR, Milsom JW (Eds). *Laparoscopic total mesorectal excision with autonomic nerve preservation*. *Semin. Surg. Oncol*. 2000;19(4):396-403.
42. Lacy AM, Garcia-Valdecasas JC, Delgado S, et al. Laparoscopy-assisted colectomy versus open colectomy for treatment of non-metastatic colon cancer: A randomised trial. *Lancet (London, England)*. 2002;359(9325):2224-9.
43. Bonjer HJ, Deijen CL, Abis GA, et al. A randomized trial of laparoscopic versus open surgery for rectal cancer. *N Engl J Med*. 2015;372(14):1324-32.